This is a digital copy of a book that was preserved for generations on library shelves before it was carefully scanned by Google as part of a project to make the world's books discoverable online.

It has survived long enough for the copyright to expire and the book to enter the public domain. A public domain book is one that was never subject to copyright or whose legal copyright term has expired. Whether a book is in the public domain may vary country to country. Public domain books are our gateways to the past, representing a wealth of history, culture and knowledge that's often difficult to discover.

Marks, notations and other marginalia present in the original volume will appear in this file - a reminder of this book's long journey from the publisher to a library and finally to you.

Usage guidelines

Google is proud to partner with libraries to digitize public domain materials and make them widely accessible. Public domain books belong to the public and we are merely their custodians. Nevertheless, this work is expensive, so in order to keep providing this resource, we have taken steps to prevent abuse by commercial parties, including placing technical restrictions on automated querying.

We also ask that you:

+ *Make non-commercial use of the files* We designed Google Book Search for use by individuals, and we request that you use these files for personal, non-commercial purposes.

+ *Refrain from automated querying* Do not send automated queries of any sort to Google's system: If you are conducting research on machine translation, optical character recognition or other areas where access to a large amount of text is helpful, please contact us. We encourage the use of public domain materials for these purposes and may be able to help.

+ *Maintain attribution* The Google "watermark" you see on each file is essential for informing people about this project and helping them find additional materials through Google Book Search. Please do not remove it.

+ *Keep it legal* Whatever your use, remember that you are responsible for ensuring that what you are doing is legal. Do not assume that just because we believe a book is in the public domain for users in the United States, that the work is also in the public domain for users in other countries. Whether a book is still in copyright varies from country to country, and we can't offer guidance on whether any specific use of any specific book is allowed. Please do not assume that a book's appearance in Google Book Search means it can be used in any manner anywhere in the world. Copyright infringement liability can be quite severe.

About Google Book Search

Google's mission is to organize the world's information and to make it universally accessible and useful. Google Book Search helps readers discover the world's books while helping authors and publishers reach new audiences. You can search through the full text of this book on the web at `http://books.google.com/`

Über dieses Buch

Dies ist ein digitales Exemplar eines Buches, das seit Generationen in den Regalen der Bibliotheken aufbewahrt wurde, bevor es von Google im Rahmen eines Projekts, mit dem die Bücher dieser Welt online verfügbar gemacht werden sollen, sorgfältig gescannt wurde.

Das Buch hat das Urheberrecht überdauert und kann nun öffentlich zugänglich gemacht werden. Ein öffentlich zugängliches Buch ist ein Buch, das niemals Urheberrechten unterlag oder bei dem die Schutzfrist des Urheberrechts abgelaufen ist. Ob ein Buch öffentlich zugänglich ist, kann von Land zu Land unterschiedlich sein. Öffentlich zugängliche Bücher sind unser Tor zur Vergangenheit und stellen ein geschichtliches, kulturelles und wissenschaftliches Vermögen dar, das häufig nur schwierig zu entdecken ist.

Gebrauchsspuren, Anmerkungen und andere Randbemerkungen, die im Originalband enthalten sind, finden sich auch in dieser Datei – eine Erinnerung an die lange Reise, die das Buch vom Verleger zu einer Bibliothek und weiter zu Ihnen hinter sich gebracht hat.

Nutzungsrichtlinien

Google ist stolz, mit Bibliotheken in partnerschaftlicher Zusammenarbeit öffentlich zugängliches Material zu digitalisieren und einer breiten Masse zugänglich zu machen. Öffentlich zugängliche Bücher gehören der Öffentlichkeit, und wir sind nur ihre Hüter. Nichtsdestotrotz ist diese Arbeit kostspielig. Um diese Ressource weiterhin zur Verfügung stellen zu können, haben wir Schritte unternommen, um den Missbrauch durch kommerzielle Parteien zu verhindern. Dazu gehören technische Einschränkungen für automatisierte Abfragen.

Wir bitten Sie um Einhaltung folgender Richtlinien:

+ *Nutzung der Dateien zu nichtkommerziellen Zwecken* Wir haben Google Buchsuche für Endanwender konzipiert und möchten, dass Sie diese Dateien nur für persönliche, nichtkommerzielle Zwecke verwenden.

+ *Keine automatisierten Abfragen* Senden Sie keine automatisierten Abfragen irgendwelcher Art an das Google-System. Wenn Sie Recherchen über maschinelle Übersetzung, optische Zeichenerkennung oder andere Bereiche durchführen, in denen der Zugang zu Text in großen Mengen nützlich ist, wenden Sie sich bitte an uns. Wir fördern die Nutzung des öffentlich zugänglichen Materials für diese Zwecke und können Ihnen unter Umständen helfen.

+ *Beibehaltung von Google-Markenelementen* Das "Wasserzeichen" von Google, das Sie in jeder Datei finden, ist wichtig zur Information über dieses Projekt und hilft den Anwendern weiteres Material über Google Buchsuche zu finden. Bitte entfernen Sie das Wasserzeichen nicht.

+ *Bewegen Sie sich innerhalb der Legalität* Unabhängig von Ihrem Verwendungszweck müssen Sie sich Ihrer Verantwortung bewusst sein, sicherzustellen, dass Ihre Nutzung legal ist. Gehen Sie nicht davon aus, dass ein Buch, das nach unserem Dafürhalten für Nutzer in den USA öffentlich zugänglich ist, auch für Nutzer in anderen Ländern öffentlich zugänglich ist. Ob ein Buch noch dem Urheberrecht unterliegt, ist von Land zu Land verschieden. Wir können keine Beratung leisten, ob eine bestimmte Nutzung eines bestimmten Buches gesetzlich zulässig ist. Gehen Sie nicht davon aus, dass das Erscheinen eines Buchs in Google Buchsuche bedeutet, dass es in jeder Form und überall auf der Welt verwendet werden kann. Eine Urheberrechtsverletzung kann schwerwiegende Folgen haben.

Über Google Buchsuche

Das Ziel von Google besteht darin, die weltweiten Informationen zu organisieren und allgemein nutzbar und zugänglich zu machen. Google Buchsuche hilft Lesern dabei, die Bücher dieser Welt zu entdecken, und unterstützt Autoren und Verleger dabei, neue Zielgruppen zu erreichen. Den gesamten Buchtext können Sie im Internet unter `http://books.google.com` durchsuchen.

611.9
P481

Ueber die

Einbettung des menschlichen Eies

und

das früheste bisher bekannte menschliche Placentationsstadium.

Von

Dr. Hubert Peters
Docent für Geburtshilfe und Gynäkologie an der Universität Wien.

Mit 14 lithographirten Tafeln und einer Abbildung im Texte.

STANFORD LIBRARY

LEIPZIG UND WIEN.
FRANZ DEUTICKE
1899.

STANFORD LIBRARY

Verlags-Nr. 642.

K. u. k. Hofbuchdruckerei Carl Fromme in Wien.

Inhaltsübersicht.

	Seite
Einleitende Worte	1—11
I. Capitel: Decidua vera	11—17
II. Capitel: Die Eieinbettung	18—46
III. Capitel: Der Trophoblast	47—52
IV. Capitel: Die Verbindung fötalen und mütterlichen Gewebes. Die Umlagerungszone. Die Blutversorgung des Eies. Der intravillöse Raum	52—77
V. Capitel: Das Syncytium	77—110
VI. Capitel: Die Keimanlage	110—113
VII. Capitel: Einiges über thierische Placentation	113—126
Figurenerklärung	127—131
Literaturverzeichniss	132—143

(Die bei den unter dem Strich mit l. c. citirten Werken in Klammern angefügte Seitenzahl bezieht sich nicht etwa auf eine Seitenzahl in den betreffenden Publicationen, sondern zeigt dem Leser der Erleichterung wegen die Seite unseres Buches, auf der der Autor in extenso citirt ist.)

Die Erkenntniss der menschlichen Placentogenese in ihren frühesten Stadien liegt trotz der zahlreichen dahin gerichteten Forschungen noch sehr im Argen. Die Ursache davon liegt auf der Hand, da ja bekanntlich ganz junge menschliche Eier (und ich habe dabei hauptsächlich die von circa 5 *mm* abwärts im Auge) sehr selten in die Hände von mit dem Thema vertrauten Untersuchern gelangen. In exstirpirten Uteris und bei Selbstmörderinnen kommen ganz ausnahmsweise solche Funde vor und wie viele gehen bei vermeintlichen Menstruationen verloren. In den beiden letzten Fällen kommt noch ausserdem sehr die Frische und Brauchbarkeit des Präparates in Frage. Wenn wir ausserdem bedenken, wie vieler gleicher Entwickelungsstadien es bedarf, um durch den gegenseitigen Vergleich entscheiden zu können, was normal und was pathologisch ist, so ist es klar, dass es unsere einstweilige Aufgabe ist, die einzelnen Befunde zu sammeln, und bleibt es wohl noch einer späteren Zeit überlassen, durch Zusammenstellung der einzelnen frühesten Entwickelungsstadien eine continuirliche lückenlose Serie zu bilden. Aus diesem Grunde erscheint die Publicirung eines jeden solchen Objectes nicht nur berechtigt, sondern direct geboten.

Durch die vielen im Laufe der Placentaforschung zu Tage getretenen Widersprüche ist man endlich zu der Ueberzeugung gelangt, dass die normale und pathologische Anatomie der Placenta nur durch die richtige Erkenntniss der Entwickelung derselben, und zwar in den frühesten Zeiten erforscht werden kann. Die Beiträge zu letzterer sind — was den Menschen anlangt — allerdings schon recht zahlreiche, betreffen aber wie gesagt zu alte Stadien, und die vielen Widersprüche, die sich daraus ergaben, resultirten wohl daraus, dass erstens viele der untersuchten Objecte (Abortus oder Leichenpräparate) nicht den Anforderungen, die an ein normales frisches Object zu

stellen sind, entsprachen, und dass zweitens manche von den Forschern sich nicht enthalten konnten, aus den einzelnen Untersuchungsbefunden weitgehende, ja oft zu weitgehende und daher falsche Schlüsse nach vor- und rückwärts zu ziehen. Die Verwirrung, die dadurch entstand, ist eine grosse; hat doch schon Waldeyer,[1]) um nur ein Beispiel anzuführen, bezüglich der Entstehung des sogenannten Zottenepithels nicht weniger als zehn einander widersprechende Ansichten notiren können.

Die Erkenntniss der menschlichen Placentogenese wäre ein Leichtes und wäre nicht auf einen so langsamen, durch glückliche Zufälle bedingten Fortschritt angewiesen, wenn wir an der Hand der vergleichenden Entwickelungsgeschichte Analogieschlüsse von anderen dem Menschen nahestehenden Säugern auf den Menschen diesbezüglich zu machen berechtigt wären. Von den meisten Ordnungen der Säuger sind in continuirlichen Serien Forschungen über die Placentation von den gewiegtesten Untersuchern niedergelegt, doch auch hier sind nicht nur in der Auffassung und Deutung der einzelnen Befunde bei ein und derselben Ordnung bislang nicht ausgeglichene Widersprüche aufgetaucht, sondern es differiren auch die einzelnen Säugerordnungen in ihrer Placentation so, dass eine richtige Auffassung der Phylogenese der Placenta bislang ausserordentlich schwierig, ja fast unmöglich erscheint. So werthvoll also jede einzelne dieser Forschungen an und für sich und für das Ganze sein mag, so sehr sind wir einstweilen genöthigt, uns bei der Verwerthung derselben für den Menschen grosse Reserve aufzuerlegen.

Die zum Zwecke der Verständigung mit den Zoologen in dankenswerther Weise von v. Herff inscenirte Placentationsdiscussion auf der Braunschweiger Naturforscherversammlung 1897 hat leider in Folge der Kürze der darauf verwendeten Zeit und der nur theilweisen Betheiligung keinen nennenswerthen Fortschritt ergeben. Dieses Thema sollte jedoch auf der Tagesordnung bleiben und werden, wenn sich die Einzelforschungen mehren, weitere Discussionen sich als jedenfalls fruchtbringender erweisen.

In nachstehenden Zeilen werde ich ein Object beschreiben, welches bislang als Unicum dastehend geeignet ist, unsere Einsicht

---

[1]) Waldeyer, Bemerkungen über den Bau der Menschen- und Affen-Placenta. Archiv f. mikroskop. Anatomie XXXV.

in die früheste menschliche Placentation, sowie die Einnistung des menschlichen Eies in die Uterusmucosa wesentlich zu erweitern.

Ich werde bei dieser Beschreibung mich strenge an die thatsächliche Beobachtung halten, um dem Leser zu ermöglichen, an den sich anschliessenden Erwägungen und Schlüssen Kritik zu üben. Allerdings werde ich nicht umhin können, auf frühere bisher unbeobachtete Stadien Rückschlüsse zu ziehen, so weit das an dem Objecte zu Beobachtende solche dem Untersucher aufdrängt.

Dass ich damit den Boden der Hypothese betrete, dessen bin ich mir voll bewusst. Sobald die geringste beobachtete Thatsache dagegen spricht, fällt natürlich jede Hypothese in Nichts zusammen.

Nicht unerwähnt darf ich lassen, dass die Keimanlage des Eichens bis vor kurzer Zeit von mir für pathologisch angesprochen worden war und habe ich mich sowohl in Leipzig als auch in Braunschweig in diesem Sinne so vorsichtig als möglich geäussert, jedoch den guten Erhaltungszustand des Objectes im Allgemeinen, speciell was die Eihüllen anlangt, betont. Ich sehe mich bemüssigt, diesen Ausspruch insofern zu modificiren, als ich nun, mich auf die Autorität v. Spee's stützend, behaupten kann, dass auch die Keimanlage zum Theil wenigstens verwerthbar ist. v. Spee, derzeit wohl der erfahrenste Kenner früher menschlicher Keimanlagen, hat das Object selbst gesehen und werde ich mir mit seiner Erlaubniss (s. S. 1) gestatten, bei der Besprechung der Keimanlage sein Urtheil darüber zu citiren. Die Eihüllen sind jedenfalls ausserordentlich gut conservirt und es fällt damit der eventuelle Einwurf, dass man aus einem solchen Objecte keine Schlüsse ziehen dürfe, weg.

Die Anamnese ergab, dass die Trägerin des Eichens, die wie nachträglich von Nachbarsleuten eruirt wurde, schon einmal geboren haben soll, am 1. September 1895 das letztemal normal menstruirte und Ende September neben anderen subjectiven Beschwerden zu brechen anfing. Dies im Vereine mit dem Nichterscheinen der Menses am Ende des Monates September scheint in ihr das Bewusstsein gravid zu sein, befestigt zu haben. Am 1. October beging sie das Suicidium um 1 Uhr Mittags durch Einnahme einer bedeutenden Quantität von Kali causticum, so dass der Tod bereits drei Stunden nachher erfolgte.

Die noch am selben Tage wenige Stunden nach dem Tode vorgenommene Obduction (Prosector Dr. Kretz) ergab die typischen

Befunde bei dieser Vergiftung, und will ich der Kürze wegen nur den Genitalbefund citiren:

Aus dem Scheideneingang entleert sich eine reichliche Menge einer weissen, eitrig-schleimigen Flüssigkeit. In derselben spärliche Spermatozoen, von denen einige noch active Bewegungen zeigen und

Fig. 1.

Exemplare von Cercomyces vagin. nachweisbar. An der Vulva links hinten ein flacher nahezu vollständig vernarbter, kleinbohnengrosser, oberflächlicher Substanzverlust. Der Uterus gänseeigross, dickwandig, fühlt sich etwas teigiger und weicher an. Letzterer Umstand veranlasste Prosector Dr. Kretz den Verdacht auf bestehende frühzeitige Gravidität zu äussern und wurde der Uterus vorsichtig längs seiner vorderen Wand geöffnet. Er erwies sich als von einer bedeutend

verdickten Mucosa (Decidua) ausgekleidet, welche am Fundus und an der hinteren Wand bis 8 Millimeter, an der vorderen Wand circa 5 Millimeter dick sich nach dem Cervix hin allmählich verflachte, um in der Höhe des Orificiums internum beiläufig die normale Dicke zu erreichen. Die Cervixschleimhaut bot bis auf die allseits vorhandene Hyperämie nichts Besonderes.

Die Decidua des Corpus ist von mannigfachen Furchen, die in verschiedenen Winkeln aneinanderstossen und stellenweise tiefe Rinnen darstellen, durchzogen, so dass die Schleimhaut zwischen diesen einsäumenden Furchen beetartig, stellenweise buckelig gegen das Uteruslumen vorquillt (Fig. 1). In der Mitte der hinteren Wand in dem Winkel einer solchen dreieckigen, von tiefen Furchen eingesäumten Prominenz fiel Prosector Kretz eine kleine, hanfkorngrosse, etwas lichter gefärbte, jedoch nicht prominente Stelle auf (vide Fig. 1). Vermuthend, dass es sich um ein Eichen handle, wurde daselbst ein Würfel ausgeschnitten, der in anfangs stündlich gewechselter Müller'scher Flüssigkeit, dann ohne Auswässern in 60-, 80-, 95procentigem absoluten Alkohol gehärtet wurde. Das Präparat wurde dann in toto in Cochenillalaun gefärbt und in eine lückenlose Serie (à 10 μ) durch Professor Hochstetter zerlegt.

Behufs genaueren Studiums der Eihüllen hat Prosector Kretz mir dieses werthvolle Präparat überlassen und kann ich nicht umhin, ihm auch hier nochmals für diese Liberalität meinen besten Dank zu sagen.

Durch die Umsicht bei der Auffindung des Eichens, sowie durch die Mühewaltung bei der Conservirung und Präparation haben sowohl er als auch Professor Hochstetter sich den steten Dank der Wissenschaft gesichert.

Behufs genauerer Orientirung über die an das Ei unmittelbar angrenzenden Deciduapartien schnitt ich selbst den Block weiter und fügte der Serie noch einige Objectträger hinzu.

Das Eichen, eine ellipsoidische Gestalt zeigend, hat die Durchmesser 1·6 : 0·8 : 0·9 Millimeter (innere Lichtung der Fruchtkapsel) und ist also weit kleiner als alle bisher beschriebenen. Zum Vergleiche diene nachstehende kleine Tabelle der bekannten jüngeren menschlichen Eier mit Rücksicht auf den Durchmesser der Eikapsel.*)

*) Dabei ist natürlich nicht auf das Entwickelungsstadium der Keimanlage Rücksicht genommen. Eine diesbezügliche Tabelle findet sich bei His, menschliche

Merttens[1]) 3·0 : 2·0 Millimeter.
Reichert[2]) 3·3 : 5·5 Millimeter.
Leopold[3]) 4·0 : 3·7 Millimeter.
v. Spee[4]) 4 Millimeter.
Siegenbeck v. Heukelom[5]) 4·5 : 5·5 Millimeter.
Beigel-Löwe[6]) 4·0 bis 5·0 : 2·5 bis 3·0 Millimeter.
Hofmeier[7]) { 4·0 : 4·0 Millimeter.
5·0 : 1·90 Millimeter.
Breus[8]) 5·0 Millimeter.
Ahlfeld[9]) 5 Millimeter.
Wharton Jones[10]) 6 bis 4 Millimeter.
Kollmann[11]) *a)* 5·6 : 4·5 Millimeter.
b) 5·5 Millimeter.

Embryonen, Heft 1, und bei Keibel, Archiv f. Anat. u. Physiol. 1890. Wir ersehen daraus, dass die Grösse der Fruchtkapsel nicht immer mit der Entwickelung proportional fortschreitet.

[1]) Merttens, Beiträge zur normalen und pathologischen Anatomie der weiblichen Placenta. Zeitschr. f. Geburtsh. u. Gyn., Bd. XXX, 1. Heft, 1894.

[2]) Reichert, Beschreibung einer frühzeitigen menschlichen Frucht nebst vergleichenden Untersuchungen der Säugethiere und des Menschen. Akad. d. Wissensch. Berl. 1873.

[3]) Leopold, Uterus und Kind . . . und der Aufbau der Placenta. Leipzig 1897.

[4]) v. Spee, Beobachtungen an einer menschlichen Keimscheibe mit offener Medullarrinne und Canalis neurentericus. Arch. f. Anat. u. Physiol., anat. Abth. 1889, S. 159 u. ff.

v. Spee, Neue Beobachtungen über sehr frühe Entwickelungsstufen des menschl. Eies. Archiv f. Anat. u. Physiol., anat. Abth. 1896.

[5]) Siebenbeck v. Heukelom, Ueber die menschl. Placentation. Archiv für Anat. u. Physiol., anat. Abth. 1898.

[6]) Beigel-Löwe, Beschreibung eines menschl. Eichens aus der zweiten bis dritten Woche der Schwangerschaft. Archiv f. Gyn., Bd. XII.

[7]) Hofmeier, Zur Anatomie der Placenta. Dritter Congress der gynäkologischen Gesellschaft 1889. Leipzig 1890.

Hofmeier, Die menschliche Placenta. Wiesbaden 1890.

Hofmeier, Beiträge zur Anatomie und Entwickelung der menschl. Placenta. Zeitschr. f. Geburtsh. u. Gyn., Bd. XXXV, 3. Heft 1896.

[8]) Breus, Ueber ein menschl. Ei aus der zweiten Woche der Gravidität. Wiener medic. Wochenschrift 1877, Nr. 21.

[9]) Ahlfeld, Beschreibung eines sehr kleinen menschlichen Eies. Archiv f. Gyn., Bd. XIII., S. 241.

[10]) Wharton Jones, Philosoph. Transaction 1837.

[11]) Kollmann, Die menschlichen Eier von 6 Millimeter Grösse. Archiv für Anatomie und Physiologie 1879.

Das Eichen ist in den compacten Antheil der Decidua so eingelagert, dass es ganz in dem Stroma derselben darinnen sitzt und mit seiner gegen das Uteruslumen zu sehenden Kuppe schon in das Niveau der Schleimhautoberfläche hineingesunken ist.

Die Partie der Decidua, in welcher das Ei liegt, bildet eine ganz leicht buckelförmige Erhöhung gegen das Cavum uteri und an einer Seite des Buckels ist eine jener früher erwähnten rinnenförmigen Vertiefungen der Schleimhaut im Schnitte getroffen (vide Abbildung Taf. I, Fig. 1).

Während über die seitlichen Partien des Eichens die Decidua in ganz dünner Schicht in Form einer Capsularis sich hinüberzieht, ist die höchste Kuppe des Eichens jedoch vom mütterlichen Gewebe ganz frei und ragt mittelst eines darauflagernden, später noch genauer zu beschreibenden Blut-Granulations-Pfropfes, den ich seiner Form wegen jetzt schon als Gewebspilz bezeichnen will, frei in das Uteruslumen hinein.

Es ist also das erste menschliche Ei, welches als noch nicht ganz von einer Capsularis bedeckt bisher beschrieben worden ist.

So sehnsüchtig man auch bisher nach einem solchen Objecte ausgeschaut hat, so wollte es doch nie gelingen, eines solchen habhaft zu werden.

Wie wichtig dieser Fund ist, werden wir später zeigen, da dieses Object geeignet ist, unsere ganze bisherige Anschauung über die menschliche Eieinbettung und die Bildung der Capsularis umzustossen.

Von den älteren bisher beschriebenen Eiern unterscheidet sich auf den ersten Blick unser Eichen nicht nur durch die Art der Einlagerung in die Decidua, sondern auch durch seine Hüllen. Während in den älteren Stadien das Ei durch die auf dem zu einer dünnen Hülle reducirten Chorion sitzenden mehr oder minder reichlich entwickelten Zotten und Zöttchen und den dazwischen liegenden intravillösen Raum mittelst Serotina und Capsularis in Verbindung steht, ist hier die Eikapsel mit der umgebenden Decidua durch eine ausserordentlich mächtige, das ganze Ei einschliessende, stellenweise über 0·5 Millimeter dicke, durch kleinere und grössere Blutlacunen bienenwabenartig durchbrochene, jedoch auch peripher meist noch continuirlich zusammenhängende Ektoblastschale verbunden.

Diese mächtige Ektoblastwucherung ist uns aus den Studien Hubrecht's[1]) beim Igel, van Beneden's,[2]) Duval's,[3]) Nolf's[4]) bei Chiropteren nichts Unbekanntes, und auch beim Menschen war eine solche in Resten schon von Katschenko[5]) und im Ei von Merttens[6]) gefunden.[7])

Ich habe schon in Leipzig auf dem Gynäkologencongress (Juni 1897)[8]) auf diese Ektoblastschale und ihre Eigenthümlichkeiten hingewiesen; sie war bis dahin in dieser Mächtigkeit und Form beim Menschen gänzlich unbekannt.

Für diese ektodermale Wucherung bei Thieren sind die verschiedensten Namen in Vorschlag gekommen, wie z. B. primitives Exochorion, äussere Epiblastschicht der Keimblase, Plasmodiblast Trophoblast.

Letztere Bezeichnung stammt von Hubrecht und scheint mir am besten gleichzeitig die physiologische Bedeutung dieser Ektoblastwucherung zu enthalten. Ich bin der Ansicht, dass diese Bezeichnung auch für den Menschen acceptirt werden sollte, und werde ich mich daher in weiterer Folge des Ausdruckes Trophoblast bedienen.[9])

---

[1]) Hubrecht, Studies from the zoological laboratory in the university of Utrecht. The Placentation of Erinaceus Europaeus 1889.

[2]) van Beneden, Comptes Rendus de la Société de Biologie, vol. V, 1888. De la fixation du Blastocyste à la muqueuse utérine chez le murin (Vespertilio murinus). Bulletin de l'Académie royale de Belgique 1888.

van Beneden, De la formation et de la constitution du Placenta chez le murin. Ibid., pag. 351.

van Beneden, Archives de Biologie, vol. V.

[3]) Duval, Etudes sur l'embryologie des Cheiroptères. Journ. de l'Anat. et de la Physiol. Mars-septembre 1895—1897.

[4]) Nolf, Etude des modifications de la muqueuse utérine pendant la gestation chez le Murin (Vespertilio murinus). Archives de Biologie, T. XIV, 1895.

[5]) Katschenko, Das menschliche Chorionepithel und dessen Rolle bei der Histogenese der Placenta. Archiv f. Anat. und Physiol., anat. Abth. 1885.

[6]) Merttens, l. c. (S. 6.)

[7]) Neuerlich auch im Ei, welches Siegenbeck v. Heukelom in Braunschweig auf der Naturforscherversammlung demonstrirte.

[8]) Peters, Verhandlungen der deutschen Gesellschaft für Gynäkologie, Bd. VII, 1897, S. 264.

[9]) Hubrecht, l. c., S. 298: „The first new name of which I want definitely to establish the significance (it was first used by me in the Anat. Anzeiger, vol. III, pag. 511), is the name trophoblast. I propose to confer this name to the epiblast of

Ich hatte die Absicht gehabt, mich in Braunschweig bei der gemeinschaftlichen Sitzung der Zoologen, Anatomen und Gynäkologen des Näheren über diese Trophoblastschale auszusprechen, nachdem aber eigenthümlicherweise das jüngste menschliche Stadium nach dem älteren zur Demonstration gelangte, musste ich mich darauf beschränken, in kurzen Worten zu bestätigen, dass mein Object die von Siegenbeck v. Heukelom an seinem Eichen hypothetisch erschlossene Bedeutung dieses Trophoblastes durch die Befunde an meinem Objecte eine Stütze finde.

Ich betone dies hier ausdrücklich, da dieses Factum in den Verhandlungen nicht gehörig zum Ausdrucke gebracht erscheint.

Bei der Beschreibung des Eichens wird es opportun sein, diese in einzelne Abschnitte zu theilen und wird das erste Capitel der Schilderung der Decidua vera gewidmet sein, nachdem eine solche aus diesem jüngsten Stadium der Schwangerschaft noch nicht vorliegt. Merttens,[1]) Leopold,[2]) Reichert[3])*) haben zwar Alle in ihren Publicationen früher junger Eier eine Beschreibung der Vera geliefert, jedoch sind alle diese Eichen, wie eingangs erwähnt, bedeutend älter als das unserige.

Naturgemäss wird sich daran die Beschreibung der Einbettungsart des Eichens in die Decidua anschliessen, die ganz neue, bisher von wenigen Seiten nur hypothetisch geäusserte Verhältnisse darthun wird. Wie wir sehen werden, ist die Einbettung unseres Ovulums geeignet, der bislang gang und gäben, durch keine positiven Facten gestützten, also rein hypothetischen, jedoch wie ein Axiom allseits

---

the blastocyst as far as it has a direct nutritive significance, as indicated by proliferating processes, by immediate contact with maternal tissue, maternal blood, or secreted material. The epiblast of the germinal area — the formative epiblast — and that which will take part in the formation of the inner lining of the amnion cavity is, ipso facto, excluded from the definition. Even when the layer as such may be very passive (e. g. the Carnivora) the use of the name trophoblast will render unnecessary such circumlocutory expressions as „outer epiblastic layer of the blastocyst", „primitive exochorion", etc.

[1]) Merttens, l. c. (S. 6.)

[2]) Leopold, Studien über die Uterusschleimhaut während Menstruation, Schwangerschaft und Wochenbett. Archiv f. Gyn. 1877.

[3]) Reichert, l. c. (S. 6.)

*) Neuestens Siegenbeck v. Heukelom, l. c. (S. 6.)

hartnäckig festgehaltenen Theorie der Reflexabildung einen argen Stoss zu verleihen, wenn nicht dieselbe gänzlich umzustürzen.

Wie aus der späteren Beschreibung dieser Verhältnisse ersichtlich sein wird, erscheint eine gesonderte Abhandlung von Serotina und Capsularis überflüssig und werden die Verhältnisse beider in den vorstehenden Capiteln genügende Berücksichtigung finden.

Ein weiterer Abschnitt soll den histologischen Verhältnissen der fötalen Eihüllen, insbesondere der Trophoblastschale und ihrer Verbindung mit der umgebenden Decidua gewidmet sein und werden sich daran unsere Ansichten über die mütterliche Blutversorgung des Eichens und über die Vorstufen des intravillösen Raumes anschliessen. Die speciell die Gynäkologen, aber auch vom vergleichend anatomischen Standpunkte aus alle Naturforscher in den letzten Zeiten ganz besonders beschäftigende Syncytiumfrage wird natürlich im Anschlusse daran besprochen werden.

Schon lange hat sich die Ueberzeugung Bahn gebrochen, dass diese nur an der Hand von allerfrühesten Entwickelungsstadien gelöst werden kann, und waren ja alle Forscher bisher eifrigst darin bemüht, jedoch waren alle bislang beobachteten Stadien schon zu alt, um die Frage endgiltig zu entscheiden. Inwiefern unser Eichen ein hierzu geeignetes Object darbietet, ist aus dem betreffenden Capitel zu ersehen.

Den Schluss der Beschreibung soll eine kurze Schilderung der Keimanlage bilden.

Merttens[1]) hat zwar einen ziemlich vollständigen Literaturauszug aus der thierischen Placentation geliefert, jedoch scheinen mir seine daraus gezogenen Vergleichsschlüsse für den Menschen allzu sehr nach einer Richtung hingewandt, und werden wir aus unserem Objecte auch ersehen, dass die von ihm für den Menschen aufgestellten Behauptungen, speciell was das Syncytium betrifft, einer Correctur bedürfen.

Um diese Verhältnisse einigermassen klar zu legen und um es dem Leser zu ermöglichen, sich in vergleichend anatomischer Beziehung über die Placentation selbst ein Bild zu machen, werde ich nicht umhin können, aus den zahlreichen Arbeiten über die Placentarentwickelung bei den dem Menschen am nächsten stehenden

[1]) Merttens, l. c. (S. 6.)

Säugern das Allernöthigste anzuführen. Wie ich schon eingangs erwähnte, herrschen nicht nur bei den einzelnen Säugerclassen, sondern in ein und derselben Classe unter den einzelnen Autoren eine Menge Widersprüche, und kann man nicht vorsichtig genug sein beim Vergleiche thierischer und menschlicher Befunde.

Inwiefern aber doch Homologien sich dabei ergeben, das soll den Inhalt eines kurzen Resumés bilden.

I. Decidua vera.

Die Decidua vera unterscheidet sich in diesem Stadium, was ihre Volumszunahme anlangt, in keiner Weise von den späteren jungen Stadien. Wir finden an der hinteren Wand eine Verdickung bis zu 8 Millimeter, welche sich bis über den Fundus erstreckt. An der vorderen Wand sind meist etwas geringere Masse (5 bis 6 Millimeter) zu finden. Gegen den Cervix zu ist eine allmähliche Verschmälerung zu constatiren und erreicht die Mucosa in der Höhe des Orificium internum ihre normale Dicke. Die grösste Verdickung ist wohl in der Nähe des eingebetteten Eies zu finden, so dass man mit Recht letzterem einen gewissen zur Hypertrophie führenden Reiz nicht absprechen kann. Wahrscheinlich besteht dieser, respective die grössere Dicke in der Nähe der Einpflanzungsstelle hauptsächlich in einer erhöhten ödematösen Durchtränkung der Decidua.

Als einen nicht unwesentlichen Unterschied gegenüber älteren Stadien möchte ich betonen, dass nur in der allernächsten Nähe des inplantirten Eichens eine deutliche Trennung einer Compacta und Spongiosa zu constatiren ist, während in den entfernter liegenden Partien (Fundus, vordere Wand) der Charakter der oberflächlichsten Schichten von dem der tieferen nicht differirt. Es erscheinen daselbst die Drüsenausführungsgänge nicht lang gestreckt und durch mächtigere Balken zwischenliegenden Deciduagewebes getrennt, sondern man findet auch an vollkommenen Querschnitten schon unmittelbar unter dem uterinen Deckepithel reichlich Durchschnitte verzweigter Drüsengänge, die oft fast aneinander grenzen und nur stellenweise etwas dickere Partien des reichlich vascularisirten Deciduagewebes einschliessen. Es bereitet sich also die Sonderung in Compacta und Spongiosa in diesem Stadium erst vor, in dem die zwischen den Drüsen liegenden Zwischenbalken je näher der Oberfläche ein klein wenig

an Dicke zunehmen, während sie in den tieferen Schichten (Spongiosa) auf einzelne zwischen die sich fast berührenden, gleichsam pressenden Drüsenverzweigungen eingelagerte Züge fibrillären Bindegewebes reducirt erscheinen. In der unmittelbarsten Nähe des Eies sind die Drüsenausführungsgänge ziemlich lang gestreckt, durch zwischengelagerte, ziemlich mächtige Balken des Stromas getrennt und beginnen hier Verzweigungen der Drüsen erst in den tieferen Schichten.[1])

Das bindegewebige Stroma der Mucosa zeigt nur unmittelbar angrenzend an das Ovulum beginnenden decidualen Charakter. Wir haben es auch unmittelbar um das Ei herum noch nicht mit einer fertigen Decidua zu thun und vermissen das histologische Bild, wie wir es an älteren Stadien zu sehen gewohnt sind. Da ich in einem späteren Capitel auf eine genaue Beschreibung dieser sogenannten Umlagerungszone specieller eingehe, will ich mich hier auf diese wenigen Worte beschränken. Das Stroma entfernter vom Ei besteht aus spindelförmigen Bindegewebszellen mit ovoid geformten, gut tingirten Kernen. In den tieferen Schichten liegen die Spindelzellen meist fibrillär angeordnet, compact aneinander, in den oberflächlicheren erscheinen sie mehr auseindergedrängt, oft Lücken zwischen sich einschliessend. Auch die Form der Bindegewebszellen variirt, indem ausser den spindelförigen sternförmige und durch verschiedene Fortsätze miteinander verbundene Zellen zu finden sind. Die Lücken zwischen den Zellen scheinen von einem hellen nicht tingirten homo-

---

[1]) Während des Druckes gelangt mir ein Vortrag C. Ruge's (Gesellschaft f. Geburtsh. und Gyn. zu Berlin, Sitzung vom 10. Juni 1898) in die Hände, worin er betont, dass sich die Einheftung in einem Uterus mit Endometritis glandularis anders abspiele als bei normaler Schleimhaut. Wenn dies von vornherein auch nicht unwahrscheinlich ist, so liegen doch, wie ich glaube, darüber noch zu wenig Beobachtungen vor. Leider vermag ich dem mir vorliegenden Referat über diesen Vortrag nicht zu entnehmen, aus welchen positiven Befunden Ruge dies erschliesst. Er rechnet das Heukelom'sche Ei zu jenen pathologischen Fällen, ob mit Recht, bleibt fraglich. Ich kann aus Heukelom's Beschreibung nichts ersehen, was eine solche Ansicht begründen könnte, und dürfte es wohl überhaupt einigermassen schwierig sein, in jenen Stadien kolossaler Hypertrophie, welche der Bildung der eigentlichen Decidua vera vorangehen, histologisch Reste einer früheren Endometritis glandularis nachzuweisen.

Aus den Befunden an der Decidua vera in unserem Objecte lässt sich nirgends mit Wahrscheinlichkeit darauf schliessen, dass die Trägerin desselben an einer Endometritis glandularis gelitten habe. Vide übrigens Peters Monatsschrift f. Geburtsh. u. Gynäk. Jännerheft 1899.

genen Plasma erfüllt, ein Befund, der die Annahme einer serösen Durchtränkung, eines Oedems der oberflächlichsten Partien berechtigt erscheinen lässt. Dadurch erhält das Gewebe das Aussehen des reticulären embryonalen Bindegewebes. Die Kerne der in den oberflächlichsten Schichten gelegenen Zellen sind grösser, meist ovoid, jedoch auch kugelig geformt und füllen oft den ganzen Zellleib aus. Sie zeigen eine feine Körnung und hie und da ein blasses Chromatinnetz. Reichlich finden sich neben spindel- und sternförmigen Elementen auch die bekannten Rundzellen, die den Vorstadien der Decidua eigenthümlich sind. Je näher zum Ei, desto reichlicher finden wir zwischen den Zellen frei rothe und auch weisse Blutkörperchen eingelagert und um so deutlicher wird die ödematöse Durchtränkung. Nirgends kann eine Spur von Verfettung in den oberflächlichen Schleimhautschichten nachgewiesen werden.

Wenn auch hauptsächlich in der Umlagerungszone und an deren Grenze gegen die umliegende Compacta und Spongiosa am reichlichsten zu finden, sind doch auch in letzteren vereinzelt jene Zellelemente zerstreut, die bei der Besprechung der Umlagerungszone genauer beschrieben werden sollen. Es sind dies Zellen, die sich von den oben beschriebenen Deciduaelementen wesentlich unterscheiden durch ihr grösseres Volumen sowohl als auch durch ihre stärkere Tinction und die Formverschiedenheiten ihrer Kerne (vide Fig. 40, Taf. XIII). Merttens hat dieselben an seinem Eichen auch nachgewiesen und auf S. 20, 21 beschrieben, und betont er die Aehnlichkeit dieser Bildungen mit jenen von Strahl in der Umlagerungszone der Katzenplacenta gefundenen. Allerdings erklärt er sie dem Syncytium anreihen zu müssen, eine Ansicht, der ich nicht beipflichten kann, da ich an gruppenweise nebeneinander liegenden Zellen überall deutliche Zellgrenzen sehe. Die Natur derselben bleibt einstweilen allerdings noch etwas fraglich und hat die Annahme vielleicht am meisten für sich sie zum grössten Theile als Vorstufen der späteren typischen Deciduazellen anzusehen. Auf die weitere Möglichkeit, einzelne derselben als Blutbildner deuten zu können, kommen wir später zu sprechen.

Das Drüsenepithel unterscheidet sich nicht wesentlich von den schon anderwärts gelieferten Beschreibungen. Während es in der Spongiosa hoch cylindrisch ist mit mehr an der Basis sitzenden ovalen, fein granulirten Kernen, wird es in den Ausführungsgängen allmählich mehr kubisch und auch das Oberflächenepithel, welches

an vielen Stellen insbesondere in der Nähe des Eies gut erhalten ist, zeigt denselben Charakter der Abplattung (Klein).[1]) Die Drüsenwucherung in der Spongiosa ist eine so mächtige, dass daraus förmlich eine Art Raumbeschränkung für die einzelnen Drüsen resultirt. Die Folge davon ist, dass auch an vollkommenen Querschnitten die Drüsenwand leisten- und papillenartig gegen das Lumen zu eingestülpt erscheint, wodurch letzteres oft unregelmässig sternförmig wird. Die auf der Höhe der Papillen und Leisten sitzenden Epithelien sind besonders lang gestreckt, hochcylindrisch, ja oft an ihrer Basis schmäler, wie Becherzellen geformt. Nicht selten lässt sich an ihnen eine Basalmembran nachweisen. Vereinzelte Drüsendurchschnitte sind erweitert, die epithelale Auskleidung ist zerklüftet und die Zellen oft voneinander getrennt, mitunter ist das Epithel von der Basis abgehoben und in mehr minder grossen Schollen im freien Drüsenlumen schwimmend auffindbar. Ein Flimmerbesatz kann in Resten an vielen Stellen nachgewiesen werden. Dass der Fundus der Drüsen stellenweise bis in die Muscularis hineinragt, ist von älteren Stadien her und als ein für die Regeneration wichtiges Factum bekannt.

Die Mucosa ist allerorten reichlich vascularisirt. Wir finden aus der Muscularis aufsteigend die bekannten korkzieherartig gewundenen Arterien, die sich in den schmalen interacinösen Balken gegen die Oberfläche hinaufwinden. Sie behalten ihre Adventitia fast bis unter das Deckepithel und sind auch dort durch die zwei- bis dreifach concentrisch um das Endothelrohr herumgelagerten Bindegewebszellschichten deutlich von den venösen Bahnen zu unterscheiden, die in den oberflächlichsten Partien, besonders in den obersten Capillarschlingen oft nur einfache Endothelrohre mit ausserordentlich dünner Endothelauskleidung darstellen. Diese capillaren Endothelrohre, die bis unter das Deckepithel andrängen, erhalten stellenweise von den umgebenden Stromazellen einen adventitiellen Mantel. Die Vascularisation der Mucosa ist, je näher wir an das Eichen herankommen, eine um so reichlichere und die Endothelrohre erscheinen oft als mächtig erweiterte Bluträume.

Genaue Beschreibungen der Uterusmucosa während der Menstruation und in den ersten Wochen der Schwangerschaft sind

[1]) Klein, Entwickelung und Rückbildung der Decidua. Zeitschr. f. Geburtsh. u. Gyn., Bd. XXII, 1891, und Verhandl. d. Deutsch. Gesellschaft für Gyn. Versamml. zu Bonn 1891.

durch die allbekannten Untersuchungen von Kundrat und Engelmann[1]) und Leopold[2]) gegeben. Wenn auch die von ersteren in der menstruirenden Schleimhaut nachgewiesene Verfettung der Zellen von Leopold nicht constatirt werden konnte, so stimmen doch die Ergebnisse beider zum grossen Theile überein; insbesondere scheint es keinem Zweifel zu unterliegen, dass zwischen der Mucosa vor Eintritt der menstruellen Blutung und der Decidua in den allerersten Stadien nach der Einbettung des Eies kein qualitativer, sondern nur ein quantitativer Unterschied besteht. Leopold schreibt über die Mucosa vom 26. Tage nach Beginn der letzten Menstruation, also am zweiten Tage vor den nächsten Menses, dass das Schleimhautgewebe aus kleinen mehr rundlichen, weder verfetteten noch getrübten Zellen mit grossen, fast den Zellleib erfüllenden Kernen bestehe. Die Zellen, in der Tiefe dichtgelagert, sind durch feine Fortsätze wie untereinander verbunden, in der Höhe dagegen locker und weiter auseinander gelagert. Ueber die menstruirende Schleimhaut schreibt er: „Auffällig sind hier zahlreiche Umwandlungen der kurzen Spindelzellen in mehr runde polygonale, mit ein bis zwei grossen, fast die Zelle erfüllenden Kernen, wie die ersten Bildungen der Deciduazellen in der Schleimhaut des schwangeren Uterus. Die Schwellung der Schleimhaut des menstruirenden Uterus ist demnach gleichsam der Vorläufer dieses Vorganges."

Seine Beschreibung der Decidua im ersten Schwangerschaftsmonate betrifft weit ältere Stadien als in unserem Falle vorliegend. Ueber die von ihm dabei nachgewiesenen Vorgänge der Kerntheilung in den Friedländer'schen Deciduazellen vermag ich, da wir in unserem Objecte nur die Vorstufen jener Stadien vor uns haben, nichts zu sagen. Nachdem ich nirgends in den Kernen Mitosen nachzuweisen im Stande bin, sich jedoch stellenweise Zellen mit zwei Kernen vorfinden, ist es nicht unwahrscheinlich, dass es sich auch in diesem Stadium um directe Kerntheilungsvorgänge handelt. Da es mir ebenso wenig gelungen ist, Uebergänge von Lymphocyten, die ja reichlich im freien Stroma liegen und die bekanntlich von

---

[1]) Kundrat und Engelmann, Untersuchungen über die Uterusschleimhaut, Med. Jahrbuch, 2. Heft, Wien 1873.

[2]) Leopold, l. c. (S. 9.)

Plasmazelier

Rücksicht auf diese anamnestischen Daten auf vielleicht drei bis vier Tage schätzen.

Da mehrfache Cohabitationen vorausgegangen sein sollen, lässt sich Positives darüber nicht entscheiden. Sind wir ja doch auch, trotz der vereinzelten Funde menschlicher Eier in der Tube (Hyrtl),[1]) im Uterus (Benham)[2]) noch immer nicht im Klaren über die Dauer der Eiwanderung vom Platzen des Follikels bis zum Eintritte in das Uteruscavum. Es erscheinen daher die Altersbestimmungen der Eier nach Tagen einstweilen ziemlich unsicher. Jedenfalls verleiht aber unser Object der bekannten Löwenhardt'schen[3]) Theorie über den Menstruationseintritt und den Schlüssen, die Reichert[4]) aus seinem jungen Eichen zog, eine neue positive Stütze. Bezüglich seines Falles 6 schreibt Leopold: „Allerdings unterliegt es keinem Zweifel, dass, wenn im Fall 6 wenige Tage vor der nächsten Periode ein befruchtender Beischlaf stattgefunden hätte, das zwei Tage vor den Menses schon ausgetretene Eichen befruchtet worden und dann die Periode ausgeblieben wäre. Dieser Fall würde dann ein ausgezeichneter Beleg für die neue Theorie sein und würde in der Entwickelung der Frucht vielleicht ein Analogon zu dem bekannten Reichert'schen Fall geworden sein, welcher wegen der Grössenverhältnisse der Frucht die Schwangerschaft auch von der Zeit kurz vor der ersten ausbleibenden Periode entstehen liess."

Ein weiterer Beweis für die Richtigkeit unserer Annahme dürfte in der histologischen Beschaffenheit der Decidua gelegen sein, die ja, wie erwähnt, in jeder Beziehung den Beschreibungen der Decidua menstrualis unmittelbar vor Eintritt der Menses gleicht.

Mich weiter auf theoretische Speculationen über Menstruationstheorien einzulassen, verbietet mir der womöglich knapp gesetzte Raum dieser Publication.

---

[1]) Hyrtl bei Bischoff, Beitrag zur Lehre von der Menstruation und Befruchtung. Henle u. Pfeuffer's Zeitschr. f. rat. Med., N. F. IV, 155.

[2]) Benham, Ueber die Beweiskraft des Corpus luteum für Schwangerschaft nebst einem Falle von Auffindung eines unbefruchteten Eies im jungfr. Uterus. Edinbg. med. Journal XIX, Aug. 1873. Schmidt's Jhrb. 160, 41.

[3]) Löwenhardt, Berechnung und Dauer der Schwangerschaft. Archiv für Gyn. III, 3, 1872.

[4]) Reichert, l. c. (S. 6.)

II. Die Eieinbettung.

Nach Sturz der ganz unsinnigen Einstülpungstheorie, nach welcher ja bekanntlich das in den Uterus einwandernde Ei seine Capsularis durch Vorstülpung der das Ostium uterinum tubae angeblich verschliessenden Decidua erhalten sollte, war es wohl W. Hunter[1]) 1774 zuerst, der die Ansicht der Bildung einer Circumvallata vertrat. Eine historische Schilderung, wie diese Theorie entstand und sich festigte, finden wir bei v. Herff[2]) und entnehme ich dieser nachstehende Bemerkungen. Aus der Hunter'schen Beschreibung ist zu ersehen, dass in diesem Falle die Decidua aus einer dicken Haut (texturae glutinosae) bestand. Das Chorion hatte sich in eine Dupplicatur der Decidua eingelagert oder war von ihrem Gewebe eingeschlossen. Recht deutlich beschreibt Hunter die spätere Vortreibung der inneren Lamelle der Decidua als Reflexa in das Uteruscavum. Aus dem von Baillie herausgegebenen Nachlass Hunter's ist ersichtlich, dass Letzterer die alte Einstülpungshypothese nicht anerkannte. Letztere wurde von Burns[3]) insofern in einer modificirten Form wieder promulgirt, indem er die das Ostium internum tubae bedeckende Decidua aus zwei Schichten bestehen liess, von denen die äussere durchbohrt sei, die innere jedoch von dem Eichen vor sich hergetrieben werde (Decidua protrusa). Ihm pflichten bei Boyanus[4]) Lobstein[5]) Moreau,[6]) Breschet,[7]) Coste.[8]) Als Gegner traten auf Meckel,[9]) Oken[10]) und insbesondere Burkhardt-Seiler,[11]) welcher

[1]) W. Hunter, Anatomia uteri humani gravidi, tabulis illustrata 1774 (Baillie W. Hunter's anat. Beschreibung des schwangeren menschlichen Uterus, übersetzt von Froriep. Weimar 1802).

[2]) v. Herff, Beiträge zur Lehre von der Placenta und von den mütterlichen Eihüllen (Klinik zu Halle). Zeitschr. f. Geb. u. Gyn., Bd. XXXV, 3. Heft, 1896.

[3]) Burns, The principles of Midwifery, Bd. VIII, London 1832.

Burns, The Anatomy of de gravid uterus. Glasgow 1799, 8.

[4]) Boyanus, Isis 1821, Bd. I, S. 268.

[5]) Lobstein, Essai sur la nutrition de foetus. Strassburg 1802.

[6]) Moreau, Essai sur la membrane caduque.

[7]) Breschet, Etudes sur l'oeuf (citirt nach Coste).

[8]) Coste, Embryogénie comparée. Paris 1837.

[9]) Meckel, citirt nach Burkhardt-Seiler.

[10]) Oken, Isis 1821, Bd. I, S. 268.

[11]) Burkhardt-Seiler, Die Gebärmutter und das Ei des Menschen in den ersten Schwangerschaftsmonaten. Dresden 1832, S. 17.

schreibt: „Die zurückgeschlagene hinfällige Haut (Membrana decidua reflexa) entsteht nicht durch Einsenkung oder durch das Zurückschlagen der wahren hinfälligen Haut, sondern sie wird von dieser Haut aus um das ganze Ei als eine eigene Haut herumgebildet und erzeugt da, wo sie in der Membrana decidua vera ansitzt, die innere Platte derselben. Deswegen dürfte auch dieser Haut ein anderer Name zu geben sein, und vielleicht ist die Benennung Membrana ovi uterina, Gebärmutter-Eihaut, passend."

Durch die Beobachtungen Reichert's an seinem Eichen, welches diesem durch den Umstand, dass die Schleimhautoberfläche im Uterus nirgends vorgewölbt erschien und die sichtbaren insel- und beetartigen Erhebungen überall in einem Niveau lagen, beinahe entgangen wäre, wurde die Reflexatheorie einigermassen modificirt, und Reichert schreibt darüber: „Wäre diese Ansicht (die Umwucherung des Eies durch die Reflexa) richtig, so müsste die Abgrenzung der Fruchtkapsel an der Insel gerade in der Periode, wo die Bildung eben vor sich gegangen war, in ganz bestimmter Weise hervortreten und davon ist nicht allein nicht die Spur, sondern, wie ich es genau beschrieben, das Gegentheil vorzufinden. Anders wäre es, wenn man die ganze kreisförmig begrenzte Insel als Fruchtkapsel auffassen könnte. Dieses ist aber nicht möglich, weil die Frucht nur in der unteren Hälfte der Insel ihre Lage hat. Die Frucht war in das Parenchym der Insel eingesenkt." . . . . . „Die allgemein verbreitete Ansicht, dass die Fruchtkapsel (Decidua reflexa) durch einen um die ruhende Frucht auf der Decidua vera sich erhebenden circulären Wall gebildet werde, ist nach den anatomischen Verhältnissen vorliegender Fruchtkapsel unhaltbar. Die Fruchtkapsel kann nur so entstehen, dass die Decidua vera an der Lagerungsstelle der, wie es scheint, regelmässig auf eine Insel sich feststellenden Frucht nicht in gleichem Grade wie im ganzen übrigen Bereiche — und auch in der Umgebung der Frucht an der Insel selbst — fortwuchert. In Folge dessen bildet sich an der Decidua vera dieser Insel eine die Frucht aufnehmende und sie umfassende napfförmige Vertiefung, in welche die basilare Wand und die Randzone der Kapsel gegeben sind." . . . . „Durch allseitige Wucherung des freien Randes der napfförmigen Grube auf die freie Wand der Frucht hinauf, wird dann die Abschliessung des Nestes an der Narbe vollzogen und somit die freie Wand der Fruchtkapsel

gebildet." Die ursprüngliche Theorie war also dadurch nur insofern modificirt, als das Nichthervorragen des Eichens über das Niveau der Schleimhautoberfläche durch diese etwas schwer verständliche Deutung der grubigen Vertiefung des Einestes bei doch gleichzeitig zugestandener Umwallung des Eies durch eine Reflexa erklärt wurde. Reichert war eben von dem Irrthume befangen, an der Innenfläche der Capsularis eine Epithelbekleidung und Drüsenmündungen beobachten zu können, da er, wie er selbst zugibt, wegen genauer Untersuchung des Eichens selbst auf eine mikroskopische Untersuchung der Eihüllen verzichtete. Er schreibt nämlich: „Die freie Wand, der einzige scharf abgegrenzte selbstständige Wandungsbestandtheil der Fruchtkapsel, war an der Narbe so dünn, dass ich mir nicht einmal ein passendes Stück zur mikroskopischen Messung verschaffen konnte." Und nirgends finde ich in seiner Abhandlung eine Schilderung der mikroskopischen Verhältnisse der Reflexa oder der Capsularis. Das Einzige, was zu ersehen ist, ist, dass Reichert auch an seinem Eichen „in der freien Wand", d. h. an den oberen Partien der Capsularis das Fehlen von Uterindrüsen annimmt. Es ist sehr zu bedauern, dass dieses ganz frische Object Reichert's nicht genau untersucht wurde und dass die damaligen Hilfsmittel hiefür noch so insufficient waren; denn sonst hätte damals schon an diesem Objecte die Theorie gestürzt werden müssen. Aus der allerdings nur schematischen Abbildung Taf. III, Fig. 7, ergibt sich, dass das Reichert'sche Ei wohl auch zweifellos so wie das unserige sich in die Decidua eingefressen hat und spricht schon der Verlauf der das Eichen umgebenden Drüsenausführungsgänge dafür.

Dieses Nichthervorragen des Reichert'schen Eies über das Niveau der Schleimhaut wurde auch später und inbesondere an dem Ahlfeld'schen[1]) Eichen constatirt und ist auch an unserem Objecte deutlich ersichtlich gewesen. Prosector Kretz fand das Eichen nur durch den Umstand, dass an einem der beetartigen prominirenden, durch tiefe Furchen getrennten Wülste der geschwellten Schleimhaut eine circa hanfkorngrosse, etwas lichter gefärbte Stelle sichtbar war In den allerfrühesten Stadien ist also von einer Prominenz der Eikuppe über das Niveau der Schleimhaut keine Rede. Bei älteren Eiern

[1]) Ahlfeld, Beschreibung eines sehr kleinen menschlichen Eies. Archiv f. Gyn. Bd. XIII, S. 241.

hebt sich natürlich in Folge der Volumszunahme des Eichens selbst die Reflexa kuppelförmig empor. Um dies zu erklären, hat Kollmann[1]) eine grössere Wachsthumsenergie der Decidua am ganzen Einest angenommen, wobei an den Rändern desselben diese besonders mächtig den serotinalen Partien voraneilt.

Diese Umwallungstheorie, welche bekanntlich heute noch alle Geister beherrscht, war durch keinerlei Befunde gestützt, da alle bislang bekannt gewordenen menschlichen Eier von einer vollkommen fertigen und geschlossenen Capsularis umhüllt waren. Unser Eichen ist, wie erwähnt, das erste, bei welchem die Capsularis noch nicht ganz geschlossen ist, und gestatten daher die daran sichtlichen Verhältnisse gegen diese Theorie Stellung zu nehmen. Die Befunde einer kleinen, nabelartig vertieften verdünnten Stelle an dem oberen Pol der beobachteten Eichen (Reichert'sche Narbe) schienen diese Theorie zu stützen und hatte die Vorstellung, dass Epithel mit Epithel an dieser Stelle verschmelze und sich eine Art Narbe bilde, schon deshalb nichts Gezwungenes an sich, da die diese Vorstellung stützenden Präparate (meist schlecht conservirte Leichenpräparate) auch meist des Deckepithels der Capsularis beraubt waren. Diese Theorie fand in den Untersuchungen von Kundrat und Engelmann,[2]) die an der Capsularis nach der Eihöhle zu mündende Uterindrüsen nachweisen zu können glaubten und es auch in ihren schematischen Bildern zum Ausdrucke brachten, eine scheinbare Bestätigung. Diese Ansichten wurden jedoch durch fast sämmtliche Forscher späterer Zeit dahin corrigirt, dass thatsächlich (wenigstens in den bekannt gewordenen jüngsten Stadien) keine Drüsenmündungen gegen das Eicavum hin beim Menschen zu finden sind. Ebenso wenig konnten in den mehr gegen die Kuppe des Eies zu gelegenen Partien der Capsularis überhaupt Drüsendurchschnitte mehr entdeckt werden, welch letztere allerdings an der Randreflexa und den von ihr polwärts angrenzenden Partien als in die Länge gezogene zusammengepresste, mit kubischem und abgeplattetem Drüsenepithel versehene enge Schläuche regelmässig zu finden sind. Auch lassen sich an diesen Partien der Capsularis constant nach oben verzogene schräg oder fast parallel der Oberfläche der Capsularis verlaufende, an die Oberfläche der letzteren mündende Drüsenausführungsgänge nachweisen. Auch die

[1]) Kollmann, l. c. (S. 6.)

[2]) Kundrat und Engelmann, l. c. (S. 15.)

negativen Befunde an dem v. Kuppfer'schen[1]) Ei, an dem dieser weder eine Narbe noch gegen das Ei mündende Drüsen vorfand, konnten diese Theorie nicht alteriren, und so besteht denn bis heute jene Auffassung. Leopold und Kundrat pflichten der Reichert'schen Ansicht bei und erklären ebenso, dass die Fruchtkapsel nur so entstehen könne, dass die Vera basal an der Lagerstätte des Eies nicht in gleichem Grade wie im ganzen übrigen Bereiche fortwuchere.

Allmählich jedoch erhoben sich Bedenken gegen die Richtigkeit dieser Hypothese und waren Berry Hart[2]) und Graf Spee[3]) die Ersten, die dagegen Stellung nahmen, von der Ansicht ausgehend, dass das menschliche Ei sich nur an eine epithelfreie Stelle anlegen könne, wodurch analoge Verhältnisse geschaffen wären wie im Thierreich, wo das fötale Ektoderm (Keimscheibenepiblast) das mütterliche Epithel zerstöre. Graf Spee hat durch ausserordentlich mühevolle Untersuchungen nachgewiesen, dass das Meerschweinchenei sich in das bindegewebige Stroma der mütterlichen Schleimhaut einfresse und dass, nachdem das Ei zum weitaus grössten Theile durch die entstandene Lücke des Uterusepithels durchgetreten ist, durch die Reaction des umgebenden Gewebes schliesslich die Saftspalten des Bindegewebes weiter werden (Oedem) und sich ein weiter Lymphraum um das Ei bildet. Von seinen Vorarbeitern Bischoff[4]) und Hensen[5]) hatte

---

[1]) v. Kuppfer, Decidua und Ei des Menschen am Ende des ersten Monates. Münchener med. Wochenschr. 1888. Jahrg. 35, Nr. 31.

[2]) Berry Hart, Vortrag über ¡Placenta praevia. Auf dem internat. Gyn.-Congress, Brüssel 1892.

Berry Hart, On the structure of the Human Placent with Special Reference to the Origin of the Decidua reflexa. Laboratory of the Royal College of Physicians. Edinburgh 1882, Vol. IV, p. 17.

[3]) v. Spee. Ueber Vorgänge bei Bildung der Fruchthöhle im Uterus, speciell des Meerschweinchens und des Menschen. Mittheilungen des Vereines Schleswig-Holsteiner Aerzte 12, Heft, Stück 8.

v. Spee, Vorgänge bei der Implantation des Meerschweincheneies in die Uteruswand. Verhandl. d. anat. Gesellsch. Versamml. in Berlin 1896, S. 131.

v. Spee, l. c. (S. 6.)

Spee, Ueber die menschliche Eikammer und Decidua reflexa. Verhandl. der anat. Gesellsch. Versamml. in Kiel 1898, S. 196.

[4]) Bischoff, Entwickelungsgeschichte der Säugethiere und des Menschen. Leipz. 1842.

Entwickelungsgeschichte des Meerschweinchens. Giessen 1852.

[5]) Hensen, Beobachtungen über die Befruchtung und Entwickelung des Meerschweinchens und Kaninchens. Zeitschr. f. Anatomie u. Entwickelungsgeschichte 1876, Bd. I.

Letzterer schon das Hineingelangen des Eies aus dem Uteruslumen in den Bereich des epithelialen Bindegewebes richtig erkannt. Schon bei seinen ersten diesbezüglichen Mittheilungen im Jahre 1891 hat Spee auch mit Rücksicht auf die an seinem jungen menschlichen Ei erhobenen Befunde einen ähnlichen Einnistungsprocess des Eies für den Menschen als denkbar, ja vielleicht wahrscheinlich hingestellt. Einen weiteren Stoss erfuhr die Theorie durch die Ergebnisse der Forschungen über Placenta praevia durch Hofmeier,[1]) Kaltenbach[2]) und v. Herff,[3]) von denen besonders Letzterer in extenso gegen dieselbe Stellung nimmt und der von Spee geäusserten Ansicht beipflichtet. Nicht wenig trugen auch die zahlreichen Untersuchungen über die Entwickelung menschlichen Syncytiums und die daraus resultirenden widerspruchsvollen hypothetischen Schlüsse dazu bei, die Ansicht, dass das Eichen an seiner Oberfläche durch die Reflexabildung mit Uterusepithel bekleidet werde, zu erschüttern. Wir werden gelegentlich der Besprechung des Syncytiums später näher darauf eingehen müssen.

So war denn der Boden durch gewichtige Zweifel für das endliche Absterben jener vagen Hypothese und für das Aufblühen neuer richtigerer Vorstellungen aus dem dem Untergange geweihten morschen Trümmerhaufen vorbereitet. Nur das das Wachsthum ermöglichende Agens, die thatsächliche Beobachtung fehlte noch. Unser Eichen ist das erste, welches als ein hiefür günstiges Object betrachtet werden kann.

Ein Blick auf die nicht schematische Abbildung wird den Leser besser über die Einnistung des Eichens in die Uterusschleimhaut belehren als vielleicht jede noch so präcise Schilderung es vermag (vide Fig. 1, Taf. I).

Wie schon eingangs erwähnt, sitzt das Eichen, welches eine biconvexe Gestalt hat, ganz in der Compacta einer der beetartigen Prominenzen der mächtig verdickten Schleimhaut der hinteren Uteruswand, und zwar sitzt es nicht im Centrum derselben, sondern mehr gegen den Rand, so dass angrenzend an das Eigebiet eine der die Wülste der Schleimhaut trennenden Furchen zu bemerken ist (vide

---

[1]) Hofmeier, l. c. (vide Literaturverzeichniss).

[2]) Kaltenbach, Zur Pathogenese Placenta praevia. der Zeitschr. f. Geburtsh. u. Gyn., Bd. XVIII.

[3]) v. Herff, Zeitschr. f. Geb. u. Gyn. Bd. XXXV, 2. u. 3. Heft, Bd. XXXVI, 2. Heft.

Fig. 1, Taf. I). Die Durchmesser des Eichens sind so orientirt, dass der längste desselben parallel der Oberfläche der Schleimhaut verläuft.[1]) Wenn wir sagten, das Eichen sitze ganz in der Compacta eingebettet, so stimmt es im Allgemeinen, jedoch liegt der höchste Punkt der Peripherie desselben noch nicht im mütterlichen Gewebe drinnen, sondern es überragt daselbst stellenweise fötales Gewebe das Niveau des Uterus-Deckepithels. Diese an den einzelnen Schnitten verschieden breite, entsprechend dem grössten Meridian des Eies circa 1 Millimeter grosse, von Reflexa freie Eikuppe ist überlagert von einem Gewebe, welches ich seiner Form wegen als Gewebspilz in Leipzig und Braunschweig bezeichnet habe (Fig. 1, Taf. I). Es scheint mir diese Bezeichnung ziemlich zutreffend, da die Kuppe des Eichens von einer Pilzhutartigen Gewebsmasse, die mit einem kurzen plumpen Stiele mit den fötalen Hüllen in Verbindung steht und unter die sich gedehntes, abgeflachtes Uterusepithel mit minimalen Mengen von Deciduagewebe von allen Seiten hineingeschoben hat, überdacht erscheint. Wir können also in diesem Falle von einer Reflexa im alten Sinne absolut nicht sprechen, denn wenn dem so wäre, müssten wir an den Rändern des Pilzstieles doch mindestens die einwärts gekrümmten Ränder der umwallenden Kapsel nachweisen können. Das können wir aber, wie aus der Fig. 1, Taf. I, Fig. 3, Taf. II, und auch aus der gleich folgenden Beschreibung hervorgeht, nicht.

In welchem Entwickelungsstadium sich das menschliche befruchtete Ei an die Uterusmucosa anlegt, ist unbekannt. Dass es, zu den kleinsten Säugethiereiern gehört, wissen wir und dürfte es in den Uterus gelangt trotz der mächtigen Schwellung der Mucosa und der dadurch bedingten Raumbeschränkung im Cavum uteri insbesondere bei Mehrgeschwängerten immerhin genügendes Spatium vorfinden, um an verschiedene Stellen der Uterushöhle zu gelangen. Dass bei einem so grossen Missverhältniss zwischen der Grösse des Eichens und der Weite des Uteruslumens es behufs genügender Ernährung des ersteren besonders in jenen Fällen, wo eine omphaloide Placentation entweder nur vorübergehend oder rudimentär oder gar nicht vorhanden ist zu

---

[1]) Leider entspricht die meiner kurzen Mittheilung in den Verhandlungen d. deutsch. Gesellsch. f. Gynäkolog. VII 1897, beigegebene rein schematische Zeichnung diesbezüglich den thatsächlichen Verhältnissen nicht und sei dies hiermit richtig gestellt.

einer Capsularisbildung kommt, ist aus den Erfahrungen bei Thieren (Nagern mit Blätterumkehr, Igel, Affen) bekannt und hat O. Schultze[1]) kürzlich wieder die Aufmerksamkeit auf diesen Punkt gelenkt. Beim menschlichen Ei treffen ähnliche Verhältnisse zu. Was die Capsularisbildung im Thierreiche (siehe Tabelle, S. 116 u. 117) anlangt, so sind die Untersuchungen bei den Classen, wo sich eine solche nur rudimentär anlegt (Chiropteren), noch nicht abgeschlossen. In jenen oberwähnten Classen jedoch, die analog den Menschen eine vollkommene Capsularis besitzen, liegen theilweise ausgezeichnete und entscheidende Beobachtungen vor, leider allerdings bei den dem Menschen zunächst stehenden anthropoiden Affen bislang nicht. Selenka[2]) ist bisher der Einzige, dem es gegönnt war, frühe Affenstadien zu untersuchen, jedoch auch die von ihm untersuchten anthropoiden Stadien besassen alle schon eine geschlossene Capsularis und waren zu alt für die Entscheidung dieser Frage, abgesehen davon, dass die jüngsten bei der Präparation an der Nadel haften bleibend sich aus ihrer Umhüllung auslösten. Für das Meerschweinchen jedoch hat Graf Spee es zweifellos sichergestellt, dass die Capsularis sich erst secundär bildet, nachdem das Eichen sich in das bindegewebige Stroma ganz eingefressen hat, und zwar durch das sich Darüberziehen der angrenzenden Deciduapartien über die Einbruchspforte. Wie später (vide S. 44 u. 45) ausführlicher erwähnt, hat er seine diesbezüglichen Beobachtungen am heurigen Anatomencongress demonstrirt und dabei auch sich auf mein Object, welches er durch Augenschein kennt, vergleichsweise bezogen. Seine ausführliche Publication über diesen Gegenstand steht in Sicht. Hubrecht[3]) hat die Capsularisbildung beim Igel genau studirt und Folgendes dabei constatirt. In der an der antimesometralen Seite mächtig geschwellten Schleimhaut hat sich eine tiefe Rinne entwickelt, in deren tiefstem Grunde Hubrecht die jüngste Keimblase fand.

Ist einmal die Keimblase am Grunde der Rinne gelagert (ich gebe die Beschreibung in freier Uebersetzung nach Hubrecht, S. 314

[1]) O. Schultze, Grundriss der Entwickelungsgeschichte des Menschen und der Säugethiere. Leipzig 1896.

O. Schultze, Ueber die Embryonalhüllen und die Placenta der Säugethiere und des Menschen. Sitzungsbericht der Würzburger Physik.-med. Gesellsch. S. v. 20. Februar 1896)

[2]) Selenka, Studien über Entwickelungsgeschichte der Thiere, 5. Heft. Wiesbaden 1891.

[3]) Hubrecht, l. c. (S. 8.)

und 315 wieder), geht der Process der Abschliessung der Rinne Hand in Hand mit der weiteren Entwickelung der Gefässordnung in der proliferirenden Decidualregion. Anfangs communicirt die Grube, in deren Grunde die Keimblase liegt, frei mit dem Uteruslumen. Diese Communication wird bald unterbrochen durch die combinirte Action zweier Processe, nämlich erstens die Verschmelzung der zwei gegenüberliegenden Wälle der Depression, zweitens die Formation eines Blutpfropfes, anfangs unscheinbar, jedoch allmählich an Masse zunehmend, welcher in Folge eines hämorrhagischen Oedems in das Uteruslumen ausgeschwitzt wurde. Dieses Oedem ist am deutlichsten bemerkbar in den frühesten Stadien längs den Lippen der Grube. In dieser Region werden die proliferirenden Blutgefässe, welche den Blutstrom gegen diese Ränder zuführen, bald gut als Lumina sichtbar. Letzteres ist, wenn der Uterus in dem frischen Thier aufgeschnitten ist, durch das tief roth congestionirte Verhalten leicht zu erkennen. Der Process der Bildung des Blutpfropfes ist nicht nur auf die Lippen beschränkt, sondern er findet auch weiter unten längs den Seiten der erwähnten Grube statt. An Schnitten können öfters Blutextravasate durch die Epithelzellen durchdringend, manchmal diese von ihrer Stelle aufhebend erkannt werden. In weiteren Stadien ist zu sehen, dass dieser Blutpropf zahlreiche Reste von Zellen enthält, welche während seiner Formation abgelöst und eingeschlossen wurden (Fig. 37 und 39). Nach einiger Zeit nähern sich die Seiten der Rinne einander, besonders in der Nachbarschaft der Ränder, indem gleichzeitig und in Folge davon der Pfropf auf dem Querschnitte eine mehr konische Gestalt mit dem breiten Ende nach unten gegen die Richtung der Keimblase erhält. Die definitive Verschmelzung der beiden Ränder der Rinne ist schliesslich erfolgt, indem das oberflächliche Gewebe gleichzeitig mehr als früher mit Blut congestionirt ist und Ueberreste des primären Blutpfropfens deutlich erkennbar sind sowohl zwischen den verschmolzenen Rändern der Rinne und der Keimblase als auch ausserhalb, d. i. in dem Uteruslumen. Noch später ist eine Anhäufung von mütterlichem Blut zwischen dem in die Länge gezogenen Pfropf und den Wänden der ursprünglichen Depression rechts und links von ihm zu sehen. Es scheint Hubrecht, dass nach Abschluss der Ränder mütterliches Blut nicht nur dort angesammelt ist, sondern dass es ebenso auch in diesen Räumen circuliren könnte, bis in späteren Phasen alle Circulation auch in

diesen Regionen aufhört. Weiterhin homologisirt Hubrecht die Capsularisbildung beim Igel mit der beim Menschen auch hinweisend darauf, dass bei beiden Drüsenschläuche gegen die Keimblase zu münden. Es geht dies nach den neueren diesbezüglichen negativen Erfahrungen beim Menschen wohl nicht an, wenn auch sonst die Capsularisbildung beim Igel mit den bisherigen hypothetischen Vorstellungen über die beim Menschen ziemlich stimmt Ich bin auf diese Beschreibung Hubrecht's hauptsächlich mit Rücksicht auf das interessante Factum der Entstehung eines Blutpfropfes näher eingegangen. Es ist dies bislang das einzige im Thierreiche constatirte Factum und bietet uns eine werthvolle Analogie mit unserem Gewebspilz, eine Analogie, die dadurch an Werth gewinnt, dass nach den Untersuchungen Hubrecht's die Igelplacentation der menschlichen ausserordentlich nahe steht, eine Thatsache, auf die wir noch später ausführlich zurückkommen werden. Wir finden also hier wie dort Congestion, Schwellung, Blutgefässneubildung und schliesslich freien Austritt von Blut unter Bildung eines beim Schlusse der Capsularis mit eine Rolle spielenden Blutgerinnsels.[1])

Wenn uns nach unseren Befunden auch zugestanden werden muss, dass eine Umhüllung des menschlichen Eies mit Reflexa im bisherigen Sinne in unserem Falle ausgeschlossen erscheint, so kann uns doch eingeworfen werden, dass das eben nur ein Fall und möglicherweise eine Ausnahme sei. Dagegen kann ich nur nochmals betonen, dass eine einzige thatsächliche Beobachtung jede Hypothese umzustossen berechtigt ist. Wir dürfen uns jedoch nicht einseitig eventuellen anderen Arten der Einbettung vis-à-vis verschliessen. Wie wir gesehen haben, ist die zur Eiaufnahme vorbereitete Uterusmucosa von vielen tiefen Furchen durchsetzt und könnte es ebenso

[1]) Ob die Blutextravasate in die Beutel des Frettchens (Strahl, Ueber die Placenta von Putorius furor, Anat. Anz. 1889, 12, und 1896). welche analog sind jenen am grünen Saum der Hunde- und Katzenplacenta [Lieberkühn,*) Strahl] zu einem Vergleiche mit unserem Blutpilz herangezogen werden können, das wage ich nicht zu entscheiden. Jedenfalls sind es Extravasationen an Stellen der Eioberfläche, wo diese (das Chorion, der Trophoblast) dem mütterlichen Boden nicht anliegt. In den genannten Thierbeispielen wird an diesen Stellen Blut vom Ektoderm aufgenommen und wäre dies ein vielleicht verwerthbares Analogon mit den Befunden an den in unserem Gewebspilzstiel ausstrahlenden syncytialen Massen.

*) Lieberkühn (Strahl). Der grüne Saum der Hundeplacenta, Archiv für Anatom. u. Physiolog. Anatomie 1889.

leicht möglich sein, dass das winzige menschliche Eichen einmal in der Tiefe einer solchen Furche hängen bleibt und dann thatsächlich homolog dem Erinaceusei durch über das Ei erfolgenden Schluss und schliessliche Verschmelzung der Ränder und Seitenwandungen der Furche eingebettet wird. In einem solchen Falle würde dann allerdings das Ei rings vom Uterusepithel umgeben sein und müsste eine oder die andere Drüsenmündung im Ei vorgefunden werden. Wie ich früher erwähnte, sitzt unser Eichen unmittelbar am Rande einer solchen tiefen Furche in der Compacta eingebettet und wäre für dasselbe die günstigste Gelegenheit gewesen, in die Tiefe der Furche hineinzusinken, wenn dieser Vorgang beim Menschen die Regel bilden würde. Dem scheint aber denn doch nicht so zu sein.

Wenn es auch aus den localen Verhältnissen ganz unmöglich anzunehmen ist, dass unser Eichen sich in eine vorher dagewesene Furche eingelagert habe, die nach dem Schlusse der Ränder und nach erfolgter Einbettung nun natürlich nicht mehr nachweisbar wäre, so spricht, abgesehen von der betonten Unmöglichkeit einer solchen Annahme, schon der Umstand dagegen, dass in einem solchen Falle erstens das Eichen in diesem Entwickelungsstadium viel tiefer in der Schleimhaut drinnen liegen müsste, und zweitens müsste das noch viel Unwahrscheinlichere stattgefunden haben, dass durch die fötale Trophoblastwucherung secundär diese deckende mütterliche Schicht wieder durchbrochen worden wäre. Die Annahme, dass das menschliche Eichen in eine offene Drüsenmündung gelange, darin sich einbette und dass die Drüse sich ober ihm schliesse, ist von vornherein unmöglich, da die Weite der Drüsenmündungen der menschlichen Decidua eine viel zu geringe ist, und wurde eine solche Idee bereits von den frühesten Autoren als undenkbar abgewiesen.

Ein weiteres Argument für die Richtigkeit unserer Annahme ist gelegen in der Verlaufsrichtung der an das Ei unmittelbar angrenzenden Drüsenausführungsgänge, die ja aus der Spongiosa aufsteigend an der ganzen Circumferenz theils tangential, theils leicht nach aussen zu convex ausgebogen verlaufen (vide Fig 1, Taf. I), die Umlagerungszone so durchsetzen, dass ihre Mündungen etwas näher an den Rand der sich bildenden Capsularis herangezogen erscheinen, während die Ausführungsschläuche in leicht gebogenem Verlaufe das Eichen concentrisch umgeben.

Ein solches Verhalten wäre nach der alten Reflexatheorie sowohl wie auch nach dem vorerwähnten Modus (Erinaceus) ganz undenkbar. Hat doch schon der eigenthümliche Drüsenverlauf in der Serotina und Randreflexa älterer Stadien v. Herff[1]) und Andere veranlasst anzunehmen, dass die Serotina sich durch eine centrifugale Inanspruchnahme immer weiterer Partien der Vera vergrössere. Auch Frommel[2]) hat mit Rücksicht auf seine Erfahrungen bei Myotus murinus, wenn auch für den Menschen mit der nöthigen Reserve, auf dieses Factum hingewiesen.

Wenn, was ich sehnlichst wünschen würde und was bei der gesteigerten, daraufhin gerichteten Aufmerksamkeit nicht unwahrscheinlich ist, bald wieder ein solches Stadium menschlicher Placentation zur Beobachtung käme und an der Oberfläche des Eichens sichere Reste von Uterusepithel, respective Drüsenmündungen nachgewiesen würden, dann natürlich würde das Factum feststehen, dass das menschliche Eichen sich nach zwei verschiedenen Modus einbetten kann, einstweilen muss ich jedoch auf der Thatsache beharren, dass dies so geschieht wie folgt. In den schematischen Abbildungen Fig. 0 bis 5, respective 1 a bis 4 a, Taf. XIV, habe ich versucht, dem Leser von diesem Vorgange ein Bild zu entwerfen und würden die Stadien 3-(3*a*) bis 4-(4*a*) dem Befunde an unserem Objecte entsprechen; die vorhergehenden sind natürlich hypothetisch und harren der Bestätigung. Ebenso hypothetisch sind alle Annahmen darüber, ob das Eichen sich an eine mit Epithel bedeckte oder eine epithelfreie Stelle anlagert, ob im ersteren Falle ähnlich wie bei anderen Säugern eine Wucherung und ein sich anschliessender nachträglicher Zerfall oder gleich von vornherein ein Zugrundegehen des Epithels stattfindet. Ebenso wenig wissen wir, in welchem Entwickelungsstadium das Ei bei der Anlagerung steht und wie gross es ist; grösser als die Durchbruchspforte an unserem Eichen, also grösser als circa 1 Millimeter kann es keinesfalls sein, wahrscheinlich bedeutend kleiner (0·1 bis 0·3 Millimeter).

Die Annahme scheint nicht unberechtigt, dass an der Anlagerungsstelle, sei es durch den mechanischen Reiz, sei es durch ein physio-

[1]) v. Herff, l. c. (S. 23.)

[2]) Frommel, Ueber die Entwickelung der Placenta bei Myotus murinus. Wiesbaden 1888.

Frommel, Beitrag zur Frage der Wachsthumsrichtung der Placenta. Zeitschr. für Geburtsh. u. Gyn. XXXVI, 3.

logisches Naturgesetz, eine erhöhte Congestion, Austritt von Blutplasma (Oedem) und von körperlichen Blutelementen, eine Dilatation der präformirt gewesenen Endothelrohre, kurz eine Schwellung und Verdickung der Uterusmucosa stattfindet. Ob nun durch den erhöhten Innendruck, durch Rhexis oder durch reichliche Diapedese oder ob dadurch, dass die Epiblasthülle der Keimblase, kaum in Berührung gekommen mit mütterlichem Gewebe, zu wuchern anfängt und durch diese Wucherungen des Epiblast Capillarrohre eröffnet werden und dadurch Blut frei an die Oberfläche des Eichens austritt, muss dahingestellt bleiben. Der Befund jenes hauptsächlich aus Blutelementen zusammengesetzten Gewebspilzes auf der nach dem Uteruslumen frei liegenden Kuppe des Eichens zwingt uns förmlich die Annahme auf, dass während des Einsinkens des Eichens in das bindegewebige ödematöse Stroma es an der nach dem freien Uteruslumen zu sehenden Seite von einem Blutcoagulum als deckende und vielleicht als Nahrungsquelle für die noch nicht mit mütterlichem Gewebe in Verbindung getretenen Partien der Eioberfläche dienende Hüllschicht überlagert wird.

Die von den Seiten her über den oberen Eipol an den Rändern der Einbruchspforte darüber liegende Deciduaschicht ist ausserordentlich schmächtig, indem nicht nur an der Einbruchspforte selbst, sondern auch an der Circumferenz derselben die fötalen Trophoblastwucherungen mächtig in die Decidua einstrahlen, so dass sie sammt den sie durchsetzenden Blutlacunen daselbst beinahe bis unmittelbar unter das Deckepithel reichen (vide Fig. 1, Taf. I, Fig. 2 und 3, Taf. II). Das Deciduagewebe dieser in Bildung begriffenen Capsularis zeigt die selben Charaktere, wie wir sie in der Umlagerungszone kennen lernen werden. Weite Maschen und Lücken trennen die ganz unregelmässig theils sternförmig, theils langgezogenen, spindelförmig geformten Bindegewebszellen, zwischen die reichlich sowohl Blutplasma als auch rothe und weisse Blutkörperchen eingestreut erscheinen. Vereinzelte dieser Bindegewebszellen sind auch hier bedeutend vergrössert, enthalten einen oft in Fragmentation befindlichen, tief tingirten Kern, und ihr Protoplasma erscheint dunkler wie mit Blutfarbstoff imbibirt. Auffallenderweise liegen diese grossen Zellen fast überall frei in den Lücken und Maschen des Gewebes (vide Fig. 36, Taf. XIII). Der Umstand, dass überall die Endsprossen des fötalen Trophoblast sich theils in Form von stellenweise reihenförmig angeordneten Zellzügen

theils in Form von kolbenförmig undeutlich abgegrenzten Zellmassen, in das mütterliche Gewebe hinein verfilzen, ferner der Umstand, dass diese peripherstenTrophoblastschichten meist schon einen zellgrenzenlosen, plasmodialen Charakter angenommen haben und dass sowohl die Zellen und Kerne des fötalen Gewebes als auch die des mütterlichen wahrscheinlich unter dem Einflusse der ödematösen Durchtränkung sowohl Quellungs- als Degenerationserscheinungen darbieten — dies alles erschwert auch in diesem Bezirke der Umlagerungszone die genaue Analysirung dieses Gewebes, und sind wir thatsächlich oft im Zweifel, ob wir es mit fötalen oder mütterlichen Elementen zu thun haben. Je näher wir der Umgebung der Einbruchspforte kommen, um so spärlicher werden die mütterlichen Stromazellen. Nur hie und da begleiten sie noch die reichlich im Gewebe vertheilten Endothelrohre, und kann man gerade an diesen Partien die deutlichsten Bilder von Blutgefässneubildung nachweisen. Die auf Taf. XII, Fig. 27 bis 32, gegebenen Abbildungen, auf die wir bei der Umlagerungszone genauer zurückkommen, sind jenen Gegenden entnommen. Es liegt in dem Umstande, dass gerade an den von der mütterlichen Blutzufuhrsquelle am entferntesten liegenden Theilen der Eiperipherie ganz besonders reichliche Blutgefässneubildung stattfindet, vielleicht eine interessante physiologische Bedeutung. Es ist ja nicht unmöglich anzunehmen, dass bei dem Fortwachsen der fötalen Trophoblastschale die ursprünglich vorhandenen mit letzterer und den sie durchsetzenden Blutlacunen in Verbindung getretenen mütterlichen Endothelrohre, die ja als Nahrungsquelle des wachsenden Eies zu betrachten sind, nicht für die ganze Peripherie der mächtig sich verdickenden und allseits centrifugal in das mütterliche Stroma hinausdrängenden und dadurch an Oberfläche bedeutend wachsenden Trophoblastmassen mehr genügen. Es werden daher neue Blutquellen gerade für die am ungünstigsten, mehr polwärts gelegenen Partien des Trophoblast nothwendig und diese erschliessen sich ihm scheinbar durch die reichliche Neubildung von Blutgefässen in jener Gegend. Diese neugebildeten Endothelrohre scheinen jedoch kurzlebiger Natur zu sein, denn auch hier, sowie anderwärts äussert sich bald der für das mütterliche Endothel verderblich wirkende arrodirende Einfluss des fötalen Gewebes und sobald ein derartig neugebildetes Blutgefäss von den Wucherungen des Trophoblast umklammert erscheint, verschwindet die Endothelhülle und das Blut bespült frei fötales Gewebe.

Ich will gleich hier erwähnen, dass eine autochthone Blutgefässneubildung aus den bestehenden Bindegewebszellen nicht vollkommen auszuschliessen ist. Davon weiter unten mehr.

Ist das Eichen ganz in das Gewebe eingesunken, so bleibt es an der Einbruchspforte mit jenem Blutcoagulum in Verbindung, während die peripchereren Partien des letzteren die Umgebung der Einbruchstelle, also das Uterus-Deckepithel pilzhutförmig überdachen. Zwischen beiden bleibt überall bis an den Pilzstiel heran eine gegen letztere natürlich immer schmäler werdende circuläre Spalte. Durch den Wachsthumsdruck des sich vergrössernden Eichens werden die Einbruchspforte, der darauf lagernde Gewebspilz und die die Einbruchspforte umgebenden mütterlichen Gewebspartien natürlich etwas kuppelförmig aufgetrieben, und erklärt sich aus diesem Wachsthumsdruck des nun fast völlig eingelagerten Eichens erstens die minimale Menge mütterlichen Gewebes in der Umgebung der Einbruchsstelle, zweitens der schräg und etwas convex nach aussen gerichtete Verlauf der noch unter dem Rayon des Pilzhutes mündenden Drüsenausführungsgänge, und drittens die gedehnte Beschaffenheit des Uterusdeckepithels. Dieses überall gut erhalten und nur an einer kleinen Stelle von seiner Unterlage abgehoben, hat schon in ziemlich weiter Entfernung vom Ei, sowie in den daselbst mündenden Drüsenausführungsgängen keinen cylindrischen, sondern einen kubischen Habitus. Dieses kubische Epithel wird, je näher dem Pilzstiele, um so flacher und sieht an den an letzteren unmittelbar angrenzenden Stellen förmlich wie ein plattgedrücktes Pflasterepithel aus (vide Fig. 6, Taf. IV, Fig. 1, Taf, I). Die Zellleiber sind am Querschnitt spindelig in die Länge gezogen und die Kerne plattgedrückt, mit dem längsten Durchmesser parallel der Uterusoberfläche stehend. Am Rande der Einbruchspforte ist der Epithelrand stellenweise in der Richtung des Uteruslumens aufgekrämpelt (vide Fig. 3, Taf. II), stellenweise verschwindet er unscheinbar. An den mehr peripherwärts gelegenen Schnitten verschmälert sich natürlich die Einbruchspforte und sind die Dehnungserscheinungen am Deckepithel weniger prägnant. Dagegen können wir daselbst isolirte Epithelinseln stellenweise im Pilzstiel vorfinden (vide Fig. 2, Taf. II), die im gleichen Niveau mit dem übrigen Uterusepithel liegen, und wenn man sie an der Serie verfolgt, kann man ihren Zusammenhang mit dem umgebenden Uterusepithel nachweisen. Es lassen sich diese Epithelinseln nicht anders deuten als indem

man annimmt, dass bei dem Ergusse des später zum Gewebspilze geronnenen Blutes Zacken und unregelmässige Ausbuchtungen des Randes der Einbruchsstelle in die Blutmasse eingeschlossen worden sind und nun nach erfolgter Hebung und Dehnung der deckenden Partien scheinbar im Pilzstielgewebe eingelagert mit dem umgebenden Epithel nunmehr durch Brücken in Verbindung stehen, was bei oberflächlicher Beschauung vortäuscht, als wenn das Uterusepithel an mehreren Stellen siebartig durchbrochen wäre (vide Fig. 2, Taf. II, Fig 7, Taf. IV) (diese Annahme hat deswegen viel für sich, weil an allen diesen Epithelinseln die Zellen Zeichen von Dehnung und Degeneration darbieten), oder indem man annimmt, dass wir uns bei unserem Eichen in jenem Stadium befinden, wo der Blutgewebspilz als deckende und ernährende Schicht dadurch anfängt, physiologisch überflüssig zu werden, dass auch die oberflächlichsten Eipartien insbesondere durch die Blutgefässneubildung daselbst mit sauerstoffhältigem mütterlichen Blut versorgt erscheinen und die schliessliche Abstossung des Pilzhutes durch allmähliche Einengung des Stieles durch von den Seiten her sich darüberziehendes Uterusepithel vorbereitet wird. Schreitet diese Einengung vor, so wird der Pilzhut wahrscheinlich von dem Stiele losgetrennt und verfällt im Uteruscavum der Resorption oder zerfällt in Detritus.

Es entbehrt diese Schilderung nicht des Hypothetischen, erscheint mir jedoch nach den an unserem Ei vorliegenden Verhältnissen als die einzig mögliche und wahrscheinliche.

Der Gewebspilz besteht der Hauptsache nach aus Blut. Die Blutkörperchen sind in demselben durch Fibrinmassen untereinander zusammengeballt und sind weisse Blutkörperchen den rothen gegenüber relativ in grösserer Ueberzahl vorhanden. Zwischen den kreuz und quer lagernden Fibrinfasern sind zahlreiche Lücken, die in derselben Weise durch ein homogen aussehendes Plasma ausgefüllt zu sein scheinen. An den Blutkörperchen kann man häufig schon Zeichen von Degeneration nachweisen. Insbesondere scheinen die Zellleiber der weissen Blutkörperchen in Auflösung begriffen und die Kerne derselben scheinbar frei in protoplasmatische Detritushaufen eingelagert. Ausser den die Hauptmasse bildenden Blutelementen finden wir, allerdings meist in der Nähe des Pilzstieles, auch andere Zellen eingestreut mit grossen Protoplasmaleibern und grossen, oft mehrfachen Kernen, und glaube ich nicht zu irren, wenn

ich diese als mit dem Blutstrom herausgeschwemmte oder auch vielleicht nachträglich in das Coagulum hineingelangte fötale Elemente anspreche. Sie sind meist in Fibrinlücken frei liegend vorfindbar (vide Fig. 8. und 9, Taf. V).

Im Pilzstiele strahlen stellenweise sogar über das Niveau der Einbruchspforte Ektodermsprossen aus und finden wir deren äusserste syncytiale Grenzen oft ziemlich tief im Stiele vorgeschoben. Die zwischen den Ektodermsäulen eingelagerten, mit wohl erhaltenen rothen Blutkörperchen prall gefüllten Blutlacunen sind theilweise durch periphere Trophoblastzüge, theilweise durch eine mächtige, ja eine förmliche Schicht bildende Ansammlung von kleinen, sehr stark tingirten Kernen, die eng aneinander gepresst liegend, oft gar keinen umhüllenden Zellleib zu besitzen scheinen, von dem darauf lagernden Gewebspilz getrennt. Ich glaube mich nicht zu irren, wenn ich diese Kerne als an der Eikuppe massenhaft angesammelte Leukocyten anspreche (vide Fig. 4 und 5, Taf. III.) Diese dichte Kernschicht ist nicht nur am Fusse des Pilzstieles, sondern auch in den unmittelbar an die Einbruchspforte grenzenden Partien der Capsularis und auch an der basalen Seite des Pilzhutes stellenweise vorhanden. Es scheint mir diese massenhafte Ansammlung von Leukocyten gerade an jenem Punkte des Eies, wo durch spätere Gerinnungsvorgänge der Abschluss der Fruchtkapsel zu Stande kommen soll, nach dem, was wir über die den Leukocyten innewohnenden, Gerinnung befördernden Factoren wissen, vielleicht physiologisch nicht unwichtig. An manchen Stellen des Pilzstieles werden wir durch sich über drei bis vier Schnitte erstreckende, ausserordentlich dunkel tingirte Klumpen aus zusammengebackenen Zellkernen überrascht, die, da ihre Continuität mit dem Trophoblast meist nachweisbar ist, als diesen entstammend angesprochen werden müssen. Wie schwer jedoch die Beurtheilung dieser vielkernigen Zellmassen ist, dürfte aus den Abbildungen Fig. 10 bis 13, Taf. V, die derselben Stelle aus vier aufeinanderfolgenden Schnitten entnommen sind, erhellen. Wir sehen daraus, dass der Zellklumpen sich nach der einen Seite hin förmlich wie in eine Reihe von aneinanderliegenden Epithelzellen umlagert, und war ich selbst lange Zeit im Zweifel, ob wir es daselbst nicht mit einer Uterus-Epithelinsel, deren Auftreten im Pilzstiele ja aus dem vorher Erwähnten nicht so unbegreiflich wäre, zu thun haben. Ich habe jedoch durch das längere Studium der lückenlosen Serie die Ueber-

zeugung gewonnen, dass es doch syncytial gewordene ektodermale Elemente sind.

Nicht unerwähnt kann ich lassen, dass ich nicht nur in der mütterlichen Blutbahn, sondern auch häufig in den Saftlücken der Umlagerungszone und Compacta, aber auch stellenweise in dem Gewebspilze polynucleäre Blutkörperchen sah, deren Kerne zu zwei, drei, ja vier aneinander gelagert den Zellkörper erfüllen. Es erinnern diese Gebilde an die von Nolf[1]) auf Taf. XXVIII, Fig. 6, 7, 8, abgebildeten polynucleären weissen Blutkörperchen und diesen gleichenden anderen Gebilden bei Fledermäusen, welche er aus dem Gefässendothel abzuleiten geneigt ist (S. 607 und 617 u. ff.). Er ist jedoch nicht im Stande, Positives darüber zu entscheiden, und bleibt die Frage offen, ob bei Fledermäusen die innerhalb der mächtig hypertrophirten Gefässendothelien auch während des Zerfalles derselben reichlich vorfindbaren polyuncleären Leukocyten und die vielen Uebergangsformen zu den oberwähnten vielkernigen Zellkörpern mit dem Gefässendothel in irgend einem genetischen Zusammenhange stehen.

Ebenso wenig bin ich in der Lage, mehr über die Natur dieser Gebilde beim Menschen zu sagen und beschränke mich darauf, den Befund derselben zu constatiren.[2])

Zu erwähnen wäre noch, dass an einigen Schnitten, welche zwar nicht der grössten Peripherie entsprechen, jedoch nur wenig seitwärts davon liegen, der Pilzstiel am nächsten an das Eicavum heranreicht, indem dort eine scheinbar grubige Vertiefung in der Trophoblatschale besteht, so dass das fötale, die innere Chorionschicht der Eihülle bildende Ektoblast, respective die Bedeckung einer sich dort erhebenden zottigen Einstülpung nur durch eine dünne Syncytium-Zwischenlage von dem darauf liegenden Gewebspilz getrennt erscheint (Fig. 4, Taf. III). Warum gerade an dieser einen Stelle der Gewebspilz so tief in das fötale Gewebe hineinreicht, ist schwer zu erklären. Vielleicht ist es gerade die Stelle der Eikuppe, welche beim Einsinken des Eies den höchsten Punkt bildete und das mit ihr fest verfilzte Blutgerinnsel beim Einsinken etwas mit in die Tiefe zog, vielleicht auch blieb an dieser Stelle die Trophoblastwucherung etwas zurück gegen die Umgebung.

[1]) Nolf, l. c. (S. 8.)

[2]) Auch Siegenbeck hat an seinem Ei denselben Befund beobachtet und dabei auf Nolf verwiesen; auch er war nicht im Stande, weitere Schlüsse daran zu knüpfen.

Für unsere Auffassung der Eieinnistung scheint mir dieses Verhalten vollkommen irrelevant zu sein.

Wie wir also aus Vorstehendem ersehen können, entsteht die Capsularis dadurch, dass bei Vergrösserung des Eies innerhalb der Compacta immer weitere Bezirke der letzteren als Capsularis herangezogen werden, bis schliesslich das gleichmässige excentrische Wachsthum insofern eine Aenderung erfährt, als der aus der Trophoblastschale hervorgegangene Zottenmantel des Eies sich in ein Chorion frondosum und laeve scheidet und wir von einer Serotina i. s. str. sprechen können. Die an die Eipuppe angrenzenden Theile erfahren natürlich eine immer grössere Dehnung und die Einbruchspforte ist von einem organisirten Blutcoagulum verschlossen und bildet die sogenannte Reichert'sche Narbe.

Wenn unsere Darstellung richtig ist, so muss es sich herausstellen, dass die Kuppe der geschlossenen Capsularis hauptsächlich aus Fibrin besteht. Fast alle Autoren, welche die Gegend der Reichert'schen Narbe in frühen Eiern untersucht haben, geben an, dass dieselbe eine sehr undeutliche histologische Structur darbietet, und Leopold[1]) schreibt über sein Eichen von 7 bis 8 Tagen bezüglich der Capsularis: „Je mehr sich nun das Gewebe der Capsularis verschmälert, um so undeutlicher wird die Structur. Das Chorion ist mit ihr dicht verklebt. Neben dem zarten auf das feinste punktirten Gewebe des Chorion sieht man in den Ausläufern der Capsularis hie und da Zellen zweifellos von Deciduastructur. In der Hauptsache aber scheint der letzte feine, die Kuppe umzingelnde Ausläufer aus Fibrin zu bestehen." Die von Leopold beigegebene Abbildung Taf. I, Fig. 4, zeigt dieses Verhalten ausserordentlich deutlich. Es gewährt diese Beobachtung Leopold's unserer Auffassung über die Capsularisbildung eine mächtige Stütze; denn woher sollte denn das Fibrin an der Narbe kommen, wenn nicht aus daselbst genommenem Blute?

Meine dahin gerichteten Untersuchungen an etwas älteren Eiern als dem hier beschriebenen, haben mir ebenso ergeben, dass an der Kuppe des Eies hauptsächlich nur Blut, Fibrin und fötale Elemente, jedoch keine Deciduazellen zu finden sind. Diese älteren Eichen sind ein Eichen von 3 : 5 Millimeter Durchmesser der Eikapsel, an Grösse

---

[1]) Leopold, l. c. (S. 6.)

also gleich dem Mertten'schen, Leopold'schen und Spee'schen welches jedoch von einer Phosphorvergiftung herstammend in der das Eichen umgebenden Decidua so von blutigen Suffusionen durchsetzt ist, dass ich dieses Verhalten, nicht mehr als normal sondern als pathologisch bezeichnen muss.*) Ich kann daher die Befunde an diesem Objecte nicht in dem Masse ausnützen als ich es gehofft hatte. Insbesondere kann ich den dabei gemachten Befund eines schon makroskopisch sichtbaren, die Eikuppe überlagernden Deckblättchens, welches ich ursprünglich für ein Analogon unseres Gewebspilzes angesprochen hatte, nicht dafür ausnützen, da es sich beim Schneiden und Durchmustern der Serie herausstellte, dass es nicht sicher zu entscheiden ist, ob dieses aus einer homogenen, ganz fein gekörnten Protoplasmamasse bestehende Deckblättchen nicht etwa doch mit dem vielleicht aus einer kleinen am oberen Eipol entstandenen Lücke ausgetretenen Mesoderminhalt zu identificiren ist. Diese Lücke ist allerdings nirgends mehr als eine auch die oberflächlichsten Schichten der Capsularis durchsetzende Perforationsöffnung zu constatiren, indem über das an einer Stelle gegen den Eipol zu zipfelig ausgezogene Chorion, dessen Continuität an der gegen die Eikuppe zu liegenden Spitze des Zipfels nicht überall mit der nöthigen Sicherheit nachzuweisen ist, eine allerdings sehr dünne, aber doch continuirliche Capsularisschicht darüber liegt. Die Capsularis ist also jedenfalls überall über dem Ei geschlossen. Da die über dem Ei liegende blättchenförmige Auflagerung histologisch dem Mesoderminhalte in seiner feinkörnigen protoplasmatischen Structur vollkommen ähnelt, da ferner diese zipfelförmige Ausziehung der Eihüllen nach der Kuppe zu vorhanden ist und das Chorionektoderm scheinbar daselbst eine Unterbrechung zeigt, so wäre die Annahme eines früher stattgehabten Durchbruches mit nachmals wieder erfolgter Verklebung der Perforationslücke durch eine dünne sich von den Seiten herüberziehende Capsularisschicht nicht undenkbar. Das Eichen ist übrigens in seiner ellipsoidischen Form mit Ausnahme jener zipfeligen Ausbauchung nicht wesentlich alterirt. Nebenbei sei bemerkt, dass die Keimanlage zwar deutlich die beiden geschlossenen kleinen Hohlräume der Amnionhöhle und des Dottersackes erkennen lässt und man sie beiläufig gleichalterig mit der in diesem der Monographie zu Grunde liegende

*) Ich habe dieses Eichen deshalb nicht publicirt.

Objecte schätzen könnte, dass ihre Conservirung aber eine für Details viel zu ungenügende ist.

Ein weit älteres Eichen, welches mir in dem ausgestossenen Deciduasack übersandt wurde und das anamnestisch auf circa drei Wochen alt geschätzt werden konnte, enthielt einen 5·6 Millimeter langen Embryo von leider, wie sich später zeigte, nicht mehr ganz tadelloser Beschaffenheit. (Die Embryonalanlagen leiden ja bekanntlich viel rascher als die Eihüllen.) Die Durchmesser der Eikapsel vermag ich nicht genau anzugeben, nachdem ich dieselbe behufs Anlegen von Serien in vier Quadranten zerlegt hatte, jedenfalls war der Durchmesser nicht kleiner als 10 Millimeter. Die Hüllen dieses Eichen erwiesen sich als histologisch gut verwendbar, und kann ich versichern, dass die Kuppe der Reflexa auch an diesem Objecte nicht nur aus decidualen Elementen zusammengesetzt war, sondern dass zwischen dem undeutlich streifigen Gefüge einer Grundsubstanz, die in ihrem histologischen Verhalten sehr an Fibrin erinnert, nur spärliche spindelförmige Zellen eingelagert erscheinen.[1])

Die ohnedies schon bestehende Ueberlastung dieser Arbeit mit Abbildungen macht es mir unmöglich, die Zahl derselben durch Bilder aus diesen zwei Objecten noch zu vermehren.[2])

---

[1]) Siegenbeck v. Heukelom spricht sich an seinem Eichen über die Structur der Kuppe der Reflexa nicht vollkommen genau aus. Ich ersehe aus seiner Beschreibung, dass die Kuppe von Epithel entblösst war, dass die Reflexa oberhalb der Keimblase drüsenlos und dass Siegenbeck Capillaren in der Reflexa nur bis halbwegs dem Centrum sicher nachweisen konnte. An der Innenseite fand Siegenbeck stellenweise eine dem Nittabuch'schen Fibrinstreifen ähnliche Fibrinschicht.

[2]) Ich kann nicht umhin, hier die Aufmerksamkeit des Lesers auf die schönen Untersuchungen Sänger's*) bezüglich der Organisation der Hämatokelenkapsel bei solitären Hämatokelen zu lenken, der fand, dass die Kapselwand allseits aus Fibrin bestehe, in welches jedoch zellige Züge eingestreut seien, die mit Bindegewebe, glatten Muskeln, ja mit Netzknorpel einige Aehnlichkeit besitzen. Die reichlich zwischen das Fibrinnetz eingestreuten runden und spindeligen Zellen führt er ätiologisch auf Leukocyten zurück. Die Hämatokelenkapsel besteht also nach ihm nur aus polymorphem Fibrin, während er die bindegewebige Organisation nur an das Eindringen von Capillaren sich anschliessen lässt.

Die mir an der Capsulariskuppe sich darbietenden Bilder in den oben erwähnten Eichen möchten mich beinahe veranlassen, ähnliche Vorgänge bei dem Schlusse der Einbruchspforte zu subsumiren. Jedoch wird ein endgiltiges Urtheil darüber wohl erst dann erfolgen können, wenn auf diese Publication hin eine Revision der bisher bekannt gewordenen jungen Eichen einerseits stattgefunden haben wird und wenn

Die in der Literatur bekannt gewordenen jungen Eichen aus älterer Zeit sind meist viel zu wenig genau histologisch untersucht, als dass wir diese Befunde hier verwerthen könnten. Unter diesen wurden fast alle aus der umhüllenden Deciduaschicht bei der Präparation ausgelöst, dabei die Reflexa mehrfach verletzt und daher die Eikuppe auch nicht in situ in Serien untersucht. Indem ich von ihnen einige diesbezüglich verwerthbare herausgreife, citire ich, dass Spee von seinem Eichen (Embryo Gle) schreibt: „Eine Verwachsungsnaht fand sich auf der Kuppe der Frucht nicht." Vom Embryo v. H. theilt er mit, dass die Kuppe dieser Fruchtkapsel dünnwandiger war als die ihrer Basis näher gelegenen Theile, wie sich bei der Präparation nach Oeffnung derselben später zeigte. Diese Stelle mag vor der Alkoholbehandlung also wohl durchscheinend gewesen sein. Keibel fand an seinem Eichen an der uteruswärts gelegenen Fläche eine 2½ Millimeter grosse durchsichtige Stelle. „Es ergab sich später, dass diese kreisförmige Stelle dem Gegenpol des Eies entsprach, und dass dieser nur von einer sehr dünnen Decidualage überzogen war. Offenbar war hierdurch ihr durchscheinendes Aussehen bedingt. Im Umkreise der durchscheinenden Stelle war die Decidua leicht gewulstet. Es lässt sich hiernach vermuthen, dass das Ei mit seinem Embryonalpol der Uteruswand zugekehrt gelegen hatte und erst kurze Zeit von der Decidua (Decidua reflexa) überwachsen war." Keibel nimmt also ebenso wie Kollmann und Reichert eine Narbe an der Kuppe des Eies an. Er schreibt ferner: „Das Gewebe der Reichert'schen Narbe zeigte weder Drüsen noch Blutgefässe, auch konnte ich keine Epithelschicht auf derselben abgrenzen."

Breus schreibt bezüglich der Reflexa: „An der glatten Oberfläche der Decidua sprang in der Gegend des einen Tubarostium ein rundliches derbes Knötchen von 7 Millimeter Durchmesser vor, welches sich auf dem Durchschnitte als ein Blutcoagulum erwies, das mit 6 Millimeter breiter Basis aufsitzend, auch im übrigen Umfange fast vollständig von einer dünnen (0·1 bis 0·15 Millimeter) Lage decidualen Gewebes überzogen ist . . . . . Die Reflexa war stark von Hämorrhagien durchsetzt." Wie die Bezeichnung „fast vollständig" aufzu-

---

andererseits weiteres frisches und einwandsfreies Material aus den frühesten Stadien vorliegen wird.

*) Sänger, Ueber Hämatokelen und deren Organisation. Verhdl. der deutschen Gesellsch. f. Gyn. 1893.

fassen ist, ob also das Eichen vollkommen oder nur theilweise von einer Reflexa bedeckt war, ist leider nicht näher detaillirt.

Was das Ahlfeld'sche Ei betrifft, so wurde dieses ebenso wie andere Eier aus älteren Zeiten auch unglücklicherweise zur Untersuchung aus seiner Umhüllung ausgelöst. Letztere wurde erst als ein 2½ Jahre altes Spirituspräparat untersucht. Hier entnehme ich bezüglich der Capsularis der Ahlfeld'schen Schilderung Nachstehendes: „Die Serotina beträgt an ihrer stärksten Stelle 2·1 Millimeter, die grösste Längsausdehnung von einer Umschlagstelle zur anderen ist 6 Millimeter. Die Reflexa wird auf der einen Seite des Sagittalschnittes von einem dicken Gewebe gebildet, während die andere Hälfte aus einem dünnen fadenförmigen Strange besteht. Der dickere Theil der Decidua reflexa ähnelt im Ganzen der Decidua serotina respective vera, nur bemerkt man, dass die compacte Zellschicht in stärkerem Masse an ihm gewuchert ist als die Drüsenschicht. Der lange Theil der Reflexa, das fadenförmige Stück, zeigte eine Zusammensetzung, wie ich sie in den mir bekannten Fällen bisher nicht gefunden habe. An der Umschlagstelle sieht man, wie von der Serotina wie auch von Seite der Vera je eine compacte Schicht und die zwischen beiden liegende gemeinsame Drüsenschicht sich erheben und in die Reflexa übergehen. (?) Weiter von der Umschlagstelle entfernt wird die Zwischendrüsenschicht immer schmäler und schmäler, bis zuletzt die Reflexa nur noch aus den dicht aneinander getretenen beiden compacten Zellschichten besteht und gar kein Zwischenraum mehr zu bemerken ist. Auch in der Reflexa findet man Blutergüsse, theils ältere sich organisirende, theils frischere."

In der „halbschematischen", der Ahlfeld'schen Arbeit beigegebenen Zeichnung (Fig. 1, Taf. VII) sitzt das Eichen auch ganz tief drinnen in der Mucosa und ragt mit seiner Kuppe fast gar nicht über die Oberfläche derselben empor.

Aus der histologischen Schilderung Ahlfeld's bin ich allerdings nicht im Stande, mir eine klare Vorstellung über die Verhältnisse der Reflexa an seinem Objecte zu machen.

Die Verhältnisse der Capsularis an den beiden ersten der von Hofmeier in seiner zweiten diesbezüglichen Arbeit beschriebenen Eichen verdienen ein genaueres Eingehen. Das erste derselben wurde von ihm in einem ausgestossenen Deciduasack nach längerem Suchen in einer kaum linsengrossen Hervorragung gefunden. Da seine Durch-

messer 4 : 4 Millimeter betrugen, es jedoch einen Embryo von 2·5 Millimeter enthielt, müssen wir ihm im Verhältnisse zu seiner Grösse ein relativ höheres Alter zusprechen; damit stimmt auch die histologische Beschaffenheit der Eihüllen. Bezüglich der Capsularis schreibt er: „Die Decidua Capsularis s. Reflexa bildet mit ihren Gefässen und Drüsen die directe Fortsetzung der oberflächlichen Schichten der Vera. An der höchsten Erhebungsstelle (x) sieht man auf allen Schnitten einen mehr oder weniger tiefen Spalt zwischen die Capsularis sich herein erstrecken. Besonders in den mittleren Schichten zieht sich derselbe tief in der einen Seite der Capsularis herunter. In diesem tiefen Theil des Spaltes ist überall, wenn auch verändertes, doch unzweifelhaftes Oberflächenepithel nachweisbar, ebenso wie zum Theile auf der Aussenfläche der Capsularis und der Vera. Drüsen sind im Ganzen in der Capsularis wenig, in der Vera reichlich; sie zeigen überall das veränderte, zum Theile wandständige, zum Theile abgelöste Epithel. Gefässe dagegen, reichlich mit Blut gefüllt, sind überall. Ausserdem zeigt sich die Capsularis besonders an ihrer Kuppe stark mit Blut durchsetzt."

Hierzu möchte ich mir zu bemerken erlauben, dass es mir nach Fig. 2, Taf. II, scheinen möchte, als wäre die höchste Kuppe der Reflexa mehr nach rechts hin zu verlegen und als würde der tiefste Grund des vorerwähnten Spaltes als die Umschlagstelle der Reflexa am linken Eirand aufzufassen sein. Durch den mächtigen Bluterguss, der die Capsularis in den oberen Partien des Eies von diesem abgelöst zu haben scheint und der auch, wie aus Abbildung ersichtlich, die Randflexa an der linken Seite mitbetroffen hat, sind die Verhältnisse an diesem Objecte einigermassen verwischt.

Aehnlich schwer zu deutende Vorkommnisse finden sich an Object 2, welches einen weniger guten Erhaltungszustand erkennen lässt, wie Object 1, indem die Eihöhle zusammengefallen und zu einem Spalt von 5 : 1·9 Millimeter, unkenntliche Reste einer Embryonalanlage enthaltend, zusammengepresst erscheint. Es ist in Folge dessen schwer zu sagen, wo an diesem unregelmässig buckelförmig über das Mucosaniveau sich erhebenden Eineste die Umschlagsstellen der Capsularis zu suchen sind. Dass letztere auf der einen Seite des Eies massiger und dicker ist als auf der anderen, ist aus Abbildung Fig. 3, Taf. III, ersichtlich. Ob aber diese Incongruenz auch schon zu Lebzeiten des Eichens bestanden hat, dürfte wohl schwer zu sagen

sein, da durch das postmortale Zusammenfallen der Eikapsel natürlich auch die Verhältnisse ihrer Umhüllungen sich ändern können. Ich möchte mir daher auch bei diesem Ovulum die Bemerkung erlauben, dass die Kuppe der Reflexa wohl einigermassen schwer bestimmbar sein dürfte, und spricht sich auch Hofmeier nicht positiv darüber aus. Er schreibt: „Die Decidua capsularis geht mit reichlichen Drüsen und Gefässen als eine ausserordentlich massige Schicht um das Ei herum. Eine Andeutung einer Verschmelzungsstelle ist nirgends zu sehen."

Dass gerade an der von Hofmeier als oberste Kuppe der Capsularis bezeichneten Stellen die weiten Einmündungen grosser Gefässe in den intravillösen Raum nachzuweisen sind, möchte mich verleiten, diese Stelle eher als einen durch das Zusammenfallen des Eies in die Länge gezogenen Theil der Randreflexa zu deuten, und die Kuppe desselben weiter nach rechts zu verlegen; es wäre diese Auffassung auch leichter mit der von Hofmeier schon früher und auch an diesen Objecten zweifellos sichergestellten Vergrösserung des intravillösen Raumes und der serotinalen Haftfläche durch Spaltung der Decidua vereinbar. Dass in Bezug auf die Dicke der Capsularis individuelle Verschiedenheiten vorhanden sein mögen, will ich Hofmeier gern zugeben, dass aber an der Kuppe der Reflexa, die von fast sämmtlichen Autoren als eine etwas verdünnte Partie der Capsularis mit einer etwas undeutlich histologischen Structur beschrieben worden ist, so mächtige Schleimhautschichten mit weiten in den intravillösen Raum einmündenden Gefässen vorkommen sollten, erscheint doch höchst wunderlich.

Als eine besonders bemerkenswerthe Eigenthümlichkeit dieser beiden Objecte wäre zu erwähnen, dass an beiden das Chorion serotinawärts zottenlos ist und die Eikapsel direct der Oberfläche der Serotina aufliegt; Zottendurchschnitte sind hier nur ganz vereinzelt zu finden. Nachdem es sich bei Object I um ein vollkommen frisches, einen tadellosen Embryo enthaltendes Ovulum handelt, so ist man genöthigt anzunehmen, dass die Consumption des Trophoblastes nicht allseits gleichmässig fortschreitet, sondern stellenweise weit voraneilt und dass auch das active Hervorsprossen des Mesoblasts nicht auf alle Punkte der Peripherie gleichmässig vertheilt ist. Dadurch werden auch die zottenlosen Stellen mancher in früheren Zeiten beschriebenen Eier erklärlich.

Uebrigens hat es Hofmeier selbst offen gelassen, ob dieses Verhalten nicht etwa ein pathologisches, mit dem Abort im Zusammenhang stehendes sein könnte.

Diese Verhältnisse an den beiden Eiern haben auch Hofmeier veranlasst, begründete Zweifel an der Richtigkeit unserer bisherigen Vorstellungen über Capsularisbildung zu äussern, respective sich den schon von Graf Spee und von v. Herff ausgesprochenen Zweifeln anzuschliessen und auf die Möglichkeit der Eieinnistung nach Art des Caviaeies hinzuweisen.

Wir kommen übrigens später auf die Hofmeier'schen Objecte noch mehrfach zurück.

Gottschalk[1]) hat gelegentlich der Discussion über Placenta praevia auf dem Gynäkologencongress in Leigzig ein den bekannten Eiern von Hunter und Home gleichendes Präparat eines digital aus dem Uterus entfernten Abortiveies von 3 bis 4 Wochen vorgelegt, welches kirschengross „sich ganz schmalbasig unmittelbar an der schmal zulaufenden unteren Deciduaspitze (der ausgeschälten Decidua) genau auf einer Stelle der Decidua, welche auf der Rückseite den 2·2 Millimeter lichte Weite messenden Abklatsch des inneren Muttermundes zeigt, inserirt; die dem inneren Muttermunde entsprechende kreisrunde Oeffnung in der Decidua ist gegen den basalen Eipol invertirt und verklebt. Die Decidua vera hat sich rings um den inneren Muttermund mit einem kurzen zungenförmigen Ausläufer excentrisch gegen die vordere Wand hin entwickelt. Obgleich das Ei die Grösse einer Kirsche hat, ist es an seiner nach vorne und abwärts schauenden Fläche noch nicht ganz von Reflexa bekleidet. Die Einkapselung ist nur von oben her erfolgt, von unten her nicht, offenbar weil hier am inneren Muttermunde nicht genügend Material zur Bildung einer Capsularis vorhanden war. Die der Grösse des Eies entsprechende Frucht ist frisch und inserirt sich mit ihrer Nabelschnur genau in dem Rande der den inneren Muttermund wiederspiegelnden kleinen Oeffnung. Das Ei muss also dicht am inneren Muttermund aufgehalten und eingebettet sein".

Abgesehen von der eminenten Wichtigkeit, die dieses Object für die Placenta praevia-Frage zu besitzen scheint, interessirt uns hier das noch nicht vollständige Geschlossensein der Capsularis. Es war uns leider nicht vergönnt, das Präparat selbst genau zu studiren,

[1]) Verhandlungen der deutschen Gesellsch. f. Gynäk., Bd. VII, 1897, S. 289.

und will ich nur hoffen, dass Gottschalk davon bald eine ausführlichere Beschreibung liefert. Bis dahin lässt sich nichts darüber sagen; ich möchte mir nur zu bemerken erlauben, dass bei einem Abortivei die Möglichkeit ja auch nicht ganz abzuweisen ist, dass die Oeffnung an der Capsularis auch secundär während des Abortus wieder entstanden sein könnte; wenn dies nicht der Fall ist, dann wäre das Object ein trefflicher Beweis der Richtigkeit der Ahlfeld-schen Annahme der primären Ueberwachsung des inneren Muttermundes durch die Serotina einerseits und die Möglichkeit einer verspäteten Reflexabildung andererseits.

Gegen unsere Theorie der Eieinnistung würde das Object nicht sprechen, da das Offenbleiben der Capsulariskuppe eben dafür beweisend wäre, dass ungenügendes Deciduamaterial zur Bildung einer Capsularis durch Herbeiziehung von den Seiten her am Orificium internum vorhanden war, ein Umstand, der bei der für gewöhnlich bestehenden Ungeeigentheit der dortigen Mucosa für die Eieinnistung nicht wunderlich ist. Ja ich möchte fast annehmen, dass wir diesen Befund für meine Theorie verwerthen könnten, denn für eine Capsularisbildung des kaum 1 Millimeter grossen Eichens im alten Sinne hätte die Decidua wohl hinreichen müssen, da aber der Capsularisschluss, d. h. der Schluss der Einbruchspforte durch Herbeiziehung immer weiterer Gebiete der Compacta zu Stande kommt, und nun das Eichen sich innerhalb der Schleimhaut weiter entwickelt, so konnte, indem das sich vergrössernde Ei buckelförmig nach einwärts vordrängte, Material zur Bedeckung nur von der einen nach oben gelegenen Seite herbeigezogen werden, während es nach unten hin mangelte.

Zum Schlusse will ich noch darauf hinweisen, dass die Kuppe der Fruchtkapsel des Embryo v. H. Graf Spee's eine plattenartige aus einem Blutcoagulum bestehende kleine Decke trug, wie ich aus einer privaten Mittheilung Spee's erfuhr.

Ob diese Decke ein Ueberbleibsel unseres Gewebspilzes war, darüber hat sich Spee nicht ausgesprochen und wage ich es natürlich auch nicht, die Thatsache für mich auszunützen, sondern beschränke mich nur auf die Registrirung derselben.

Ich kann nicht umhin, aus dem Vortrage Spee's auf der Versammlung der anatomischen Gesellschaft in Kiel einiges zu citiren. Er sagt: „Diese Entscheidung (nämlich, dass ein ähnlicher Typus der

Einnistung für das menschliche Ei gelten möchte wie für Cavia) ist meinem Dafürhalten nach nunmehr durch das Ei, welches Dr. Peters (Verhandlungen der deutschen Gesellschaft für Gynäkologie in Leipzig 1897) beschrieben hat, so gut wie erbracht. Die Präparate dieses vortrefflich conservirten und für die Zwecke der Untersuchung mit grosser Umsicht behandelten Objectes habe ich . . . . . selbst durchmustern dürfen und überzeugte mich, dass die im obigen Aufsatze befindliche Beschreibung der topographischen Beziehung des Eies zu seiner Umgebung den Thatsachen entsprechen."

„Was die Zusammensetzung derjenigen Wandtheile der Eikammer, die das Ei vom Uteruslumen trennen, also die sogenannte Decidua reflexa in späteren Stadien anlangt, so finde ich am Ende der zweiten Woche bis zur fünften bis sechsten Woche zwei histologisch differente Zonen unterscheidbar: 1. Eine periphere breite Zone, die aus einer der Eikammer zugewandten Lage uterinen Bindegewebes mit Schwangerschaftsgepräge und einer dem Uteruslumen zugekehrten Epitelschicht besteht; 2. eine centralere, der Reflexakuppe etwa entsprechende Partie. Diese besteht grösstentheils nicht aus Uteringewebe, sondern besitzt immer eine ganz andere, schlecht differenzirte histologische Structur. Ich fand sie durch gelblich-röthliche fleckige Färbung auch makroskopisch von der Peripherie unterscheidbar. Sie entspricht offenbar der bekannten „Narbe der Fruchtkapsel" Reichert's, die auch Coste noch an Fruchtkapseln vom 40. Schwangerschaftstage abbildet. Jeder Epithelüberzug fehlt ihr; ebenso wenig aber besteht sie aus wirklichem Uterusbindegewebe. Sie ist demnach durch eine andere gefässlose Substanz gebildet, mir scheint einem Gemisch von Blut, fibrinösen Massen, Leukocyten und an der Contactlinie gegen die periphere Zone spärlichen uterinen Bindegewebszellen. An der Reflexa meines Embryo v. H. bildete sie eine in situ roth durchschimmernde, sehr dünne Platte mit etwas abstehenden Rändern." . . . . . „Der Ausgangspunkt seiner Entstehung (des Narbenpoles) ist offenbar die vom Peters beschriebene, durch den „Gewebepilz" verstopfte Lücke im Gewebe der sogenannten Decidua reflexa, die ich mit Hilfe der von mir bei der Implantation des Meerschweincheneies gemachten Beobaehtungen als die erste vom Ei bei seinem Eintritte in das Uterusbindegewebe erzeugte Verletzung der Uteruswand ansehe."

Ich kann dieses Capitel nicht schliessen, ohne nochmals der Hoffnung Ausdruck zu verleihen, dass bald zu diesen meine Annahme

stützenden Thatsachen neue hinzukommen und dass es der Aufmerksamkeit der Gynäkologen und Anatomen gelänge, noch jüngere Stadien aufzufinden. Sollten letztere gegen meine und für die alte Reflexatheorie sprechen, dann werde ich mich natürlich nicht sträuben, die Verhältnisse an unserem Eichen als einen Ausnahmsfall zu betrachten.[1])

[1]) In der Sitzung der Gesellschaft für Geburtshilfe zu Leipzig vom 18. October 1897 hielt Herr Dr. Füth, ein Assistent Sänger's einen Vortrag: „Ueber die Einbettung des Eies in der Tuba", und stellt eine grössere Arbeit darüber in Aussicht. Da letztere bislang noch nicht erschienen ist,*) steht mir hierüber nur der auszugsweise Bericht, aus dem Centralblatt für Gynäkologie Nr. 16, 1898, zur Verfügung. Es handelte sich um ein circa $2^1/_2$ Wochen altes, im uterinen Abschnitte der Tuba sitzendes Eichen, welches im frischen Zustande eine etwa kirschgrosse Verdickung daselbst bedingte. Die Tube wurde von ihrem uterinen Ende aufgeschnitten und man sah dann von oben auf die Kuppe jener Anschwellung, welch letztere sich zu etwa ein Drittel ihres Gesammtvolumens über das Niveau der Tubenschleimhaut erhob. Diese Kuppe war von einer Kapsel überzogen, welche ringsum aus der Tubenschleimhaut sanft ansteigend auf die Kuppe der Anschwellung überging. Gegen das abdominelle Tubenende zu war das Eichen geborsten. Die mikroskopische Untersuchung ergab zwei wichtige Punkte: erstens das Eichen wird nach dem freien Tubenlumen abgeschlossen durch eine Kapsel, welche einen Epithelüberzug und darunter glatte Muskulatur besitzt, d. h. vollständigen Schleimhautcharakter trägt, zweitens das Ei erstreckt sich bis an die in der Mesosalpinx liegende stark hypertrophirte nutritive Gefässschicht der Tube und liegt mit mehr als zwei Drittel seines Volumens unterhalb des Niveaus der Schleimhaut innerhalb der Muskulatur. Diese zwei Facten veranlassten Füth, sowie Professor Werth anzunehmen, dass das Eichen sich in die Schleimhaut eingebohrt habe, und verweist ersterer auch auf die von mir an unserem Objecte in Leipzig stattgehabte Demonstration. Zu meiner Freude ersehe ich aus der sich daranschliessenden Discussion, an der sich Zweifel und Sänger betheiligten, dass meine anfangs etwas ungläubig aufgenommenen Behauptungen festeren Fuss zu fassen beginnen. Wenn auch die Einbettung des Tubeneies der anatomischen Verhältnisse wegen mit der uterinen Einbettung nicht vollkommen homologisirt werden kann, so liegt doch in dem Füth'schen Objecte schon ein zweites, genau mikroskopisch untersuchtes Eichen vor, welches gegen die alte Reflexatheorie im Allgemeinen und gegen die Anwendung derselben für Tubeneier im Speciellen spricht.

Dass das Tubenei bis in die Muskulatur sich hineinfrisst, was ja bekanntlich bei uterinen Eiern bislang noch nie beobachtet wurde, dürfte wohl aus der durch die anatomischen Verhältnisse gegebenen Unmöglichkeit der Bildung eines so dicken Schleimhautbettes wie etwa im Uterus erklärt werden können. Wissen wir ja doch [Webster,[1]) Mandl[2])], dass die Tubenmucosa sich in keine graduell der Uterusdecidua gleichwerthige Decidua umwandelt.

[1]) Webster, Die ektopische Schwangerschaft etc. Berl. 1896. Deutsch von Eiermann,

[2]) Mandl, Monatsschr. f. Geburtsh. u. Gyn. 1897, Bd. V, Ergänzungsheft.

Mandl u. Schmidt, Archiv f. Gyn., Bd. LVI, 2. Heft, S. 17.

III. Der Trophoblast.

Wie aus der Abbildung Fig. 1, Taf. I, ersichtlich, ist das Eicavum von einer mächtigen Trophoblastschale umgeben, die stellenweise einen halben Millimeter und darüber dick ist. Sie fällt dem Beschauer durch ihre tiefere Tinction gegenüber der umgebenden blassen Umlagerungszone sofort in die Augen. Diese Trophoblastschale ist in ihrer ganzen Masse von mehr oder minder grossen Blutlacunen durchsetzt, und zwar communiciren letztere entweder an ein und demselben Schnitte durch mehr oder minder schmale Verbindungscanäle oder man kann die Communication der benachbarten Lacunen an der Serie schrittweise verfolgen. Dies betrifft hauptsächlich jene Blutlacunen, in denen sich das Blut bereits unmittelbar an die Oberfläche des Eicavums in den Trophablast hineingewühlt hat und von letzterem nur mehr eine einreihige, respective stellenweise zweireihige Zellschicht als unmittelbare Hülle der Eihöhle übrig geblieben ist. Diese Blutlacunen, die überall prall mit wohlerhaltenem Blut gefüllt erscheinen, sind durch unregelmässig geformte, oft sehr breite Pfeiler und Zellbalken voneinander geschieden und sind von den peripherwärts liegenden Bluträumen ebenso durch mehr oder minder mächtige brückenartigen Ektoblastlagen getrennt. Das Ganze bildet ein communicirendes, ausserordentlich vielgestaltiges oft in mehrere Stockwerke übereinander gereihtes Höhlensystem, welches durch eine Anzahl von peripheren Einbruchspforten mit Blut gespeist ist. Die peripherst gelegenen Blutlacunen sind meist gegen das Deciduagewebe noch von einer concentrisch gelagerten dünnen Ektoblastdecke getrennt, stellenweise jedoch strahlt der Trophoblast in divergirenden Zügen in die Compacta aus und die dazwischen liegenden Bluthohlräume entbehren an der peripher gelegenen Seite der ektodermalen Decke. Diese letzteren

Andererseits hat auch Klein (Zur Anatomie der schwangeren Tube. Archiv f. Gyn. XX, 1890) nachgewiesen, dass zum Unterschiede von der uterinen Decidua die Tubendecidua eine von Muskelfasern durchzogene Submusosa besitzt und können bei der Einnistung des Tubeneies ja auch die dieser angehörigen Muskelfasern sich über das Ei ausbreiten. Klein spricht sich, nebenbei bemerkt, gegen die Wahrscheinlichkeit des Vorhandenseins einer Reflexa an Tubeneiern aus. (Vgl. übrigens auch E. Fraenkel, Untersuchungen über die Decidua circumflexa und ihr Vorkommen bei Tubenschwangerschaften. Archiv f. Gyn. XLVII, 1894.)

*) Anmerkung während der Correctur: ist einstweilen erschienen im Monatsschrift f. Geb. u. Gyn., Bd. VII, 6. Heft.

Lacunen communiciren auch meistens noch nicht mit dem übrigen lacunären Höhlensystem.

Das Eicavum ist in der ganzen Circumferenz durch kleine stellenweise dichotomisch sich theilende zöttchenförmige Ausbuchtungen an der Peripherie unregelmässig ausgezackt und in diese zottenförmigen Hohlsprossen des Ektoblast sind überall solide Sprossen des die ganze Eihöhle auskleidenden Mesoderms eingelagert. Die zwischen je zwei Zöttchen gelegenen Trophoblastreste sind besonders da, wo sich das Blut in die Lacunen bis an die Eiperipherie hineingewühlt hat und nur mehr ein ein-, respective zweischichtiges Chorion übriggeblieben ist, gegen das Eiinnere häufig buckelförmig vorgewölbt (vide Fig. 1, Taf. I, Fig. 17, Taf. VII).

Die Ektoblastzellen zeigen in den dem Ei zunächst gelegenen Schichten insbesondere dort, wo der Trophoblast auf eine einreihige Zellschicht reducirt ist, ein mehr gleichmässiges Verhalten. Der Zellleib ist meist von kubischer Form und die grossen stark tingirten theils kreisrunden, theils mehr oval geformten Kerne, die meist eine leichte Granulirung zeigen und stellenweise ein deutliches Kernkörperchen erkennen lassen, füllen denselben fast ganz aus (vide Fig. 22, Taf. X, Fig. 17, Taf. VII). Wo jedoch das Blut die einzellige Ektoblastschicht gegen das Eiinnere kuppelförmig vorwölbt, sind die Zellen oft mehr platt und unregelmässig geformt und die Längsachse der Kerne ist parallel der Eioberfläche gestellt. Jedoch sind auch schon an den centralsten Theilen des Trophoblastes Zellen zu finden, deren Kerne sehr blass gefärbt und gebläht erscheinen und in denen vereinzelte grössere und kleinere Vacuolen, sowie oft mehrere stark tingirte Kerntrümmer und Schollen zu finden sind. In den an die centralsten Partien unmittelbar angrenzenden Schichten des Trophoblast sind die Zellen von ganz unregelmässiger Form. Ihr Protoplasma erscheint getrübt, die Zellgrenzen werden unregelmässig und sind oft nicht mehr deutlich zu erkennen, die Kerne sind sehr dicht aneinander gelagert und es macht den Eindruck, als wenn die einzelnen Zellen sich gegenseitig stark im Raum beschränkten. Das Charakteristischeste sind jedoch die Veränderungen, die die Kerne eingehen. Je weiter peripher man kommt, desto merkwürdigere Formen von Kernen findet man. Sie werden bedeutend grösser, blähen sich auf, das Chromatinnetz wird ganz unregelmässig und verworren und in dem im Allgemeinen blasser gewordenen Kern

treten dunkler tingirte Klumpen auf. An vielen derselben erscheint die Kernmembran stark gefaltet und sind im Kern reichlich Vacuolen zu finden. Neben diesen riesigen, oft auch noch stark tingirten Kernen von wunderlichster Form, die alle Variationen von einer lang ausgezogenen Spindel bis zur Kugelform darbieten, sind ebenso reichlich blass gewordene, dem Zerfalle nahe, ja fast in Auflösung begriffene kolossal geblähte Schollen von Kernen zu finden. Nirgends war ich im Stande, Mitosen nachzuweisen. Dagegen kann man überall Fracturirung und Theilung der Kerne in zwei oder mehrere Partien auffinden. Mitosen mögen wohl vorhanden gewesen sein, jedoch getraue ich mich nicht aus den sehr stark verschwommenen Kernfiguren ein sicheres Urtheil darüber zu fällen; sind ja doch gewöhnlich an Leichenpräparaten solche nicht mehr nachweisbar und hat also dieser negative Befund gegenüber so manchen anderen lebendem Material entnommenen positiven Befunden keine weitere Bedeutung. In den geblähten Kernen finden wir oft die Bildung von zwei oder mehreren Nucleolinen, indem das Kernkörperchen an der Blähung theilnimmt und in seinem Inneren körnig zerfallend, schliesslich ein oder mehrere Körperchen erkennen lässt.

Das Protoplasma dieser mehr peripher gelegenen Zellen nimmt fast überall an diesem Quellungsprocesse theil. Um diese eben beschriebenen Riesenkerne findet sich unter vollkommener Verwaschung der Zellgrenzen eine in den mannigfaltigsten Formen variirende Protoplasmamasse, die entweder in ausserordentlich langen Streifen und Bändern oder in grossen unregelmässigen, mit vielen Fortsätzen, Buckeln und Ausläufern versehenen Protoplasmaschollen angeordnet sind.

Von den einfach kubischen Zellen der centralen Schicht des Trophoblast kann man gegen die Oberfläche desselben fortschreitend alle Uebergänge von diesen bis zu jenen riesigen Gebilden verfolgen.

Jene Blutlacunen, die einwärts nur mehr von einer einreihigen Ektoblast-Zellenschicht begrenzt sind, sind fast allwärts mit einer dünnen zellgrenzenlosen Protoplasmalage austapezirt, in der reihenförmig angeordnete Kerne eingelagert sind (vide Fig. 17, Taf. VII). Diese Kerne haben quergetroffen eine langspindelige Form, an Schräg- oder Flächenschnitten jedoch sehen wir, dass sie plattgedrückte, oft ganz unregelmässig gebogene, mit den früher beschriebenen Kernen der peripheren Schicht in ihrem Aussehen vollkommen überein-

stimmende veränderte Ektoblastkerne sind. Diese schmale, an den centralsten Partien der Blutlacunen förmlich wie ein Endothelbelag aussehende Protoplasmatapete setzt sich, an den Seitenwandungen der Lacunen, die Zellsäulen des Trophoblast einscheidend, fort. Während sie jedoch an den ersterwähnten Partien wahrscheinlich durch den Druck des andrängenden Blutes auf einen minimalen dünnen Saum reducirt ist, wird sie mehr peripherwärts stellenweise dicker und geht in die früher erwähnten unregelmässig geformten Protoplasmaschollen über, keinen continuirlichen Belag bildend.

Stellenweise ist der Trophoblast in den äusseren Schichten durch reichliche Lücken und Vacuolen durchbrochen und finden wir dort auch viele freie, in Degeneration und Zerfall begriffene Kerne an der Trophoblastoberfläche, sowie der Umlagerungszone zerstreut (vide Fig. 14, Taf. VI, Fig. 16, Taf. VII, Fig. 18, Taf. VIII).

Wir sehen also einerseits durch directe Kerntheilung ein Fortwachsen des Trophoblast in Dicke und Breite, andererseits aber unter dem corrodirenden Einflusse des sich hineinwühlenden Blutes eine Durchtränkung, Aufquellung, eine wesentliche Veränderung und ein Zugrundegehen des Trophoblast nebeneinander einhergehen. Dass diese Veränderungen des Trophoblast die Vorstufen des späteren Syncytiums darstellen, darüber kann für uns kein Zweifel sein.

Das den Trophoblast durchspühlende Blut scheint insofern an den Veränderungen desselben sich activ zu betheiligen, als seine körperlichen Elemente auch zur Bildung jener grossen Protoplasmamassen mit den vielen eingestreuten, unregelmässig geformten Kernen beitragen. Nicht nur das Blutplasma, sondern auch Kerne weisser Blutkörperchen und auch Erythrocyten dürften in diese stellenweise mit Blutfarbstoff inbibirten Protoplasmamassen aufgehen. Wir sehen recht häufig mitten in einer Blutlacune und mitten in den letzteren prall ausfüllenden Blutkörperchen grössere und kleinere runde Stellen, wo letztere ihre deutliche Contur verlieren, in eine Detritus-ähnliche Masse zerfallen und sich conglobiren. An anderen Stellen sehen wir das weitere Stadium, indem sich das Protoplasma der zerfallenden Blutkörperchen schon zu einem unregelmässig geformten, die Lacunen oft quer durchziehenden, zellartigen Gebilde umgeformt hat (vide Fig. 3, Taf. II, Fig. 16, Taf. VII, Fig. 18, Taf. VIII), in welchen theils grössere, theils kleinere Kerntrümmer eingelagert sind. Es

unterscheiden sich diese intralacunären syncytialen Massen in keiner Weise von den pheripherwärts aus dem Trophoblast entstandenen und stehen mit letzterem durch Ausläufer in Verbindung.

Ich getraue mich daher aus diesem Befunde den Schluss zu ziehen, dass das Blut, abgesehen von seinem chemisch corrodirenden Einflusse auf das fötale Ektoderm, ein Einfluss, der durch Bildung einer zellgrenzenlosen, zur Diffusion von Ernährungsmaterial für das Ei einerseits, von Stoffwechselproducten desselben andererseits wohlgeeigneten, das Ektoderm von dem mütterlichen Blut und Stroma trennende Protoplasmaschicht führt — dass, abgesehen davon, das Blut mit seinen eigenen körperlichen Elementen zur Bildung des Syncytiums beiträgt.

Merttens gibt in Fig. 9 eine Abbildung von Syncytium, welches eine Anzahl kleiner runder rother Körner neben den Kernen enthält, über deren Bedeutung er sich zwar nicht definitiv äussert, jedoch erwähnt, dass man sie wegen ihrer Grösse als rothe Blutkörperchen, von denen sie sich jedoch durch ihren starken Glanz unterscheiden, ansprechen könnte. Er schreibt: „Es wäre dies die einzige Andeutung, dass in der menschlichen Placenta körperliche Elemente des mütterlichen Blutes von dem Zottenepithel aufgenommen werden." Auch verweist er auf die diesbezüglichen Befunde aus der Thierplacentation, wo Lieberkühn an der Hundeplacenta, Strahl an der Maulwurfsplacenta die Aufnahme rother Blutkörperchen von den Ektodermzellen beschrieben haben. Ich will dem hinzufügen, dass Tafani bei der Katze und Heinricius[1]) beim Hunde und bei der Katze die Aufnahme von Blutzellen in die Chorionektodernzellen ausserhalb der Placenta constatirt haben, ferner verweise ich den Leser auf S. 85, 86, woselbst die Befunde, die Ulesco-Stroganowa (l. c.) an ihrem menschlichen Eichen gemacht hat, notirt sind.

Das Blut ist histologisch in den Lacunen ausserordentlich gut erhalten und nirgends zeigen sich Bilder, welche auf Gerinnungsvorgänge schliessen liessen.

Ob in den Blutlacunen ein rascher oder verlangsamter Blutstrom stattfindet, muss einstweilen unentschieden bleiben; die Bilder sprechen mehr dafür, dass eine Verlangsamung, wenn auch nicht eine vollkommene Stagnation vorhanden sein dürfte.

[1]) Heinricius, Ueber die Entwickelung und Structur der Placenta bei der Katze. Archiv f. mikrosk. Anat., Bd. XXXVII.

Wir sind hiermit zu der Frage der Blutversorgung des Eichens gelangt, müssen jedoch ein näheres Eingehen darauf bis dahin verschieben, bis wir uns über die Verbindung des Trophoblast mit dem mütterlichen Stroma, d. h. die Umlagerungszone im Detail orientirt haben.

IV. Die Verbindung fötalen und mütterlichen Gewebes. Die Umlagerungszone. Die Blutversorgung des Eies. Der intravillöse Raum.

Durch die Untersuchungen von Strahl,[1]) Frommel,[2]) Hubrecht[3]) haben wir bei einzelnen Säugerclassen an der Grenze des fötalen Gewebes eine derartige Umwandlung des mütterlichen Stromas kennen gelernt, dass diese Autoren diese Region mit einem eigenen Namen, und zwar Umlagerungszone, Faserschicht, Trophosphere, respective vasifactif Tissue belegen mussten. Merttens[4]) hat bei der Beschreibung seines Eichens zum erstenmale auf das Bestehen einer solchen Zone beim Menschen aufmerksam gemacht (vide auch Eckardt).[5]) Wenn ich auch sonst mit den Schlüssen, die Merttens aus seinem Eichen zog, wie wir bei der Syncytiumfrage näher erörtern werden, durchaus nicht einverstanden bin, so lässt sich doch nicht leugnen, dass er in dieser Hinsicht Recht hat. Es gibt thatsächlich beim Menschen in diesem frühen Placentationsstadium eine Umlagerungszone, d. h. das an die Trophoblastschale unmittelbar angrenzende Compactagewebe bietet ein anderes Aussehen und histologisches Verhalten als die ferner liegenden Partien desselben. Wie ein Blick auf das Uebersichtsbild, Fig. 1, Taf. I, lehrt, erscheint diese kugelschalenartig um den Trophoblast herumliegende Zone schon bei schwachen Vergrösserungen blässer und wird dadurch noch deutlicher markirt, dass zwischen ihr und dem umgebenden mütterlichen Stroma die schon früher erwähnten rings um das Ei,

[1]) Strahl, die histologischen Veränderungen der Uterusepithelien in der Raubthierplacenta. Archiv f. Anat. u. Physiol., Supplementband 1890.

[2]) Frommel, l. c. (S. 29).

[3]) Hubrecht, l. c. (S. 8.)

[4]) Merttens, l. c. (S. 6.)

[5]) Eckardt, Beiträge zur Anatomie der menschl. Placenta. Zeitschr. f. Geb. u. Gyn., Bd. XII, Heft 2.

besonders serotinalwärts angesammelten, mächtig gedehnten mütterlichen Blutgefässe sowohl, als auch eine Reihe von Drüsendurchschnitten zwischengelagert sind. Die zwischen diesen übrigbleibenden Stromabrücken sind besonders basalwärts relativ schmal, nur an den mehr capsulariswärts gelegenen Seitenwandungen des Eies bestehen breitere, ununterbrochene Uebergänge aus der Umlagerungszone in die umgebende Compacta. Dass diese Umlagerungszone in unserem Eichen das letztere nur theilweise umgibt, ist wohl eo ipso klar und erinnere ich daran, dass polwärts auch ziemlich weit von der Einbruchspforte, respective dem Pilzstiel entfernt die Trophoblastsprossen bis unmittelbar an das gedehnte Deckepithel heranreichen und nur minimale Spuren mütterlichen Gewebes diese umlagern. Sie umgreift also in unserem Eichen dieses beiläufig wie ein hoher Blüthenkelch die sich öffnende Knospe.

Das histologische Charakteristikon dieser Zone ist die ödematöse Durchtränkung. Dieses theils durch die enorme Vascularisation in der Umgebung des Eies, theils durch die reichliche Ansammlung von Stoffwechselproducten zwischen Mutter und Ei erklärbare Oedem verleiht dieser Zone ein eigenthümliches Gepräge. Hat das Bindegewebe der auf den Reiz der Eieinbettung hin sich rapid verdickenden Compacta in der Umgebung des Eichens schon einen reticulären Charakter angenommen, so kann man hier in dieser Zone direct von einem Auseinandergeworfen- und Gedrängtsein der einzelnen zelligen Elemente sprechen. Weite Maschen und Lücken, oft lange streifige Trennungsspalten sondern die einzelnen Zellen, die ihrerseits fast überall in einem Zustande von leichter Quellung angetroffen werden. Diese Spalten scheinen von einem klaren, flüssigen Medium erfüllt zu sein, in dem überall reichlichst Blutkörperchen suspendirt sind. Es handelt sich also nicht nur um eine Durchtränkung dieser Zone mit Plasma, sondern auch stellenweise um reichliche Invasion von Blutelementen in das Gewebe (vide Fig. 18, Taf. VIII, Fig. 16, Taf. VII, Fig. 19, Taf. VIII).

Dort, wo die Trophoblastschale mit einer mehr ebenen Oberfläche an die Umlagerungszone grenzt, was an relativ wenigen Stellen der Fall ist und wodurch daselbst eine etwas schärfere Abgrenzung der beiden Schichten voneinander markirt ist (vide Fig. 19, Taf. VIII), ist die histologische Analysirung der Umlagerungszone einigermassen leichter. Dort jedoch, wo sich der Trophoblast mittelst unregelmässiger Sprossen und Züge mit dem mütterlichen Gewebe verfilzt und

stellenweise die Umlagerungszone durchbricht, dort sind häufig fötale und mütterliche Zellen in einem solchen Gewirre durcheinandergeworfen, dass es oft mit den grössten Schwierigkeiten verbunden ist, sich daselbst zu orientiren. Dieses Gewirre von gequollenen mütterlichen Bindegewebszellen, fötalen, theilweise syncytial gewordenen Ektoblastzellen und zwischengestreuten ausgetretenen Blutzellen, von in Neubildung und in Zerfall begriffenen Endothelrohren, von der Degeneration verfallenen Drüsenresten, verwirrt anfangs den Blick des Beschauers und es hat monatelangen Studiums gekostet, bis ich selbst einigermassen orientirt war. Die Erkenntniss ist beim Menschen eben deswegen auch erschwert, weil weder gleichalterige Vergleichsobjecte noch vorangehende Stadien vorliegen. Dass bei der Beurtheilung so schwieriger histologischer Verhältnisse daher doppelte Vorsicht geboten ist, um nicht in eine subjective Auffassung zu verfallen, dessen bin ich mir wohl bewusst.

Der wohl physiologisch wichtigste und auch in die Augen springendste Bestandtheil der Umlagerungszone sind die darin befindlichen mütterlichen Blutcapillaren.

In Bezug auf die Vascularisirung der Decidua im Allgemeinen habe ich schon eingangs das Nöthigste erwähnt und will hier nur kurz recapituliren, was mir für die nächste Umgebung des Eichens wichtig erscheint.

In den schmalen Gewebsspalten zwischen den Drüsen der Spongiosa steigen seitlich von der Eieinbettungsstelle die korkzieherartig gewundenen Arterien herauf und schlängeln sich beinahe bis an die Epitheldecke der Mucosa. Stellenweise finden wir in der nächsten Umgebung des Eies in dem zur Compacta werdenden Bezirke nur von einer Endothelschicht umhüllte Gefässschlingen, welche wahrscheinlich den Ursprung der abführenden venösen Gefässbahnen, die in viel reichlicherem Masse als die Arterien vorhanden sind, bilden. Deutliche Blutgefässneubildung habe ich in den vom Ei entfernter liegenden Partien der Mucosa nirgends gefunden, ebenso wenig Austritt von Blutkörperchen in das Stroma derselben. Die vorerwähnten spärlichen Arteriolen in der unmittelbaren Nähe der Umlagerungszone scheinen jedenfalls die an entfernter vom Ei gelegenen Partien noch nachweisbare Adventia bei der Annäherung an das Ei zu verlieren und fast alle in der Umlagerungszone und unmittelbar am Trophoblast befindlichen Blutbahnen besitzen nur mehr eine einfache

Endothelhülle. Auffallenderweise sieht man jedoch bei der schrittweisen Durchmusterung der Serie stellenweise in der Umlagerungszone plötzlich Gefässlumina auftauchen, die nach ihren beiden Enden hin nur einen Endothelbelag zeigen, in der Mitte jedoch lagern sich die Spindelzellen des Stromas concentrisch in einer einfachen, ja stellenweise doppelten Lage um das Endothelrohr herum, es so mit einer Adventitia umgebend.

Die venösen Endothelrohre in der Peripherie sind, wie schon erwähnt, bedeutend reichlicher vorhanden als weiter vom Ei entfernt und sind bedeutend weiter, stellenweise ganze Blutsinus bildend, in die wieder zartere Gefässschlingen, deren Convexität gegen das Deckepithel gerichtet ist, einmünden. Unter dem Eichen, also basal, serotinalwärts liegt gegen die Spongiosa hin ein fast durch die ganze Serie zu verfolgendes, ausserordentlich weites Endothelrohr, das eine förmliche Lacune darstellt, welches aber fast überall von einer deutlichen Endothelhülle von der Umlagerungszone einerseits (in welche es auch hineinragt), von den Drüsen der Spongiosa andererseits abgegrenzt ist. Ich sage fast, da an einzelnen Stellen der Endothelbelag nicht mehr ganz deutlich zu sehen ist und sich auch Blut frei in das Gewebe ergossen zu haben scheint. Ich habe die letzteren Stellen, da sie möglicherweise Artefacte, respective nicht einwandsfrei sind, bei der Wahl von Detailbildern natürlich vermieden. Dort sind auch die Umlagerungszone und die umgebende Decidua viel reichlicher von frei in den Geweben liegenden Blutkörperchen durchsetzt, förmlich damit inbibirt. Die jedoch an der ganzen übrigen Circumferenz wie vorerwähnt bestehende Diapedesis, respective die Durchsetzung dieses ödematösen Gewebes mit Erythro- und Leukocyten kann nicht etwa als etwas Pathologisches oder als ein Artefact aufgefasst werden, da auch die späteren Stadien noch derlei aufweisen und die meisten Autoren dieses Factum constatirt haben.

Von diesem grossen Endothelrohr zweigen nun in der ganzen Circumferenz des Eichens, wie durch die schrittweise Durchmusterung der Serie zu constatiren ist, eine Reihe von mehr oder minder mächtigen Gefässrohren ab, die das Eichen wie die Meridiane eines Globus umkreisen und oft erst nach Durchsetzung eines Theiles der Umlagerungszone, respective der Grenzschichten zwischen dieser und der Compacta an einem mehr polwärts gelegenen Punkte mit den Blutlacunen des Trophoblast in Verbindung treten, stellenweise aber nach ganz

kurzem Verlaufe schon an den mehr serotinal gelegenen Punkten einbrechen.

Da dieser grosse Blutraum auch in seinem weiteren Verlaufe in der Spongiosa ein einfaches Endothelrohr darstellt, ist die Annahme nicht unberechtigt, dass es sich um eine venöse Abfuhrsbahn handelt. Auffallend ist nur dabei, dass die Zweiggefässe, von denen ich oben sprach, die einzigen sind, an denen man überhaupt eine directe Communication mit den Trophoblastlacunen nachweisen kann, während eine solche zuführender arterieller oder sicher mit zuführenden Arterien in Zusammenhang zu bringender Endothelrohre nirgends constatirbar ist. In den mehr polwärts gelegenen Partien der Umlagerungszone sind zwar reichlich ganz unvermittelt auftauchende Endothelrohre, theils ausserhalb des Trophoblast, theils eingescheidet in seine Ausläufer zu finden, jedoch der Nachweis der Communication mit den auch hier reichlich in der Tiefe des Trophoblast vorhandenen Blutlacunen ist präcis nicht durchzuführen. Es bietet daher unser Object keinen genügenden Anhaltspunkt für die Entscheidung, mit was für Blutbahnen (ob arteriell oder venös) wir es an den verschiedenen Stellen zu thun haben. Auch die Durchforschung der Serie bezüglich der Communication von mütterlichen Blutgefässen mit den Blutlacunen im Trophoblast hat viel Mühe verursacht. Durch den Umstand, dass in diesem Stadium das Endothel der zu- und abführenden Gefässe an den Communicationsstellen eiwärts eben im Zugrundegehen begriffen ist, ist die histologische Beurtheilung gerade dieses Zeitpunktes der Placentation bedeutend erschwert.

Wie schwierig die Aufklärung der Circulationsverhältnisse im Tropho-, respective Plasmodiblast sind, beweisen die Unterschiede der Untersuchungsresultate bei Chiropteren von Frommel[1]) einer-, Duval[2]) und Nolf[3]) andererseits. Wenn dieser Nachweis schon an einer Reihe verschiedener aufeinander folgender Entwickelungsstadien misslingt, um wie viel weniger kann man aus einem einzigen vorliegenden Stadium die Erbringung eines solchen erwarten.

Meist ist die Endothelauskleidung der mit dem Trophoblast in Verbindung tretenden Capillarrohre eine ausserordentlich zarte. Die langgestreckten fein granulirten Endothelkerne liegen in ausserordent-

[1]) Frommel, l. c. (S. 29.)

[2]) Duval, l. c. (S. 8.)

[3]) Nolf, l. c. (S. 8.)

lich in die Länge gezogenen fadenförmigen Zellleibern und besonders in den mit Blut prall gefüllten, ausgedehnten Capillaren sind die fadenförmigen Verbindungsstücke der einzelnen Endothelzellen so dünn und schmächtig, dass sie nur bei starken Vergrösserungen und bei genauem Zusehen erkannt werden können. An einzelnen dieser Endothelrohre jedoch sieht man die ovoiden Zellkerne mehr gegen das Lumen des Gefässes hinein vorragen und findet auch stellenweise eine auffallende Vermehrung, d. h. ein näheres Aneinanderliegen der einzelnen Kerne, so dass man versucht sein könnte, daselbst einen hyperplastischen Vorgang anzunehmen. Eine deutliche Wucherung von Endothel jedoch, so dass es etwa mehrschichtig würde, wie z. B. von Frommel, Duval, Nolf bei Fledermäusen nachgewiesen wurde, ist beim Menschen nirgends constatirbar. Die dem Trophoblast unmittelbar anliegenden Endothelrohre sind nur an wenigen Stellen in ihrer Wandung intakt. Meist ist die Endothelwand, welche trophoblastwärts gelegen war, schon ganz verschwunden, stellenweise jedoch flotirt noch ein fadenförmiges Bruchstück derselben mitten in der Blutmasse (vide Fig. 24 u. 25, Taf. XI, Fig. 18, Taf. VIII). Ich betone hier, dass diese Bruchenden der Endothelwand meist degenerative Zeichen an sich tragen. Auch ist es zweifellos, dass freigewordene Endothelkerne mitten in der Blutmasse häufig zu finden sind. Die feine Granulirung, die sonst die Kerne von anderen unterscheidbar macht, schwindet, sie nehmen keinen oder wenig Farbstoff auf. Manche von ihnen sind etwas gequollen, behalten jedoch ihre gleichmässig ovoide Gestalt bis zum Zugrundegehen und können wir an ihnen nirgends ähnliche Veränderungen des Kerninhaltes und der Kernmembran nachweisen, wie wir sie an den veränderten Ektoblastzellen früher beschrieben haben. An wenigen Stellen ist die einwärts gelegene Endothelwand noch in einer geringen Ausdehnung zu verfolgen, jedoch meist durch etwas extravasirtes Blut von den Trophoblastmassen abgehoben, und es macht allerdings den Eindruck, als wenn letztere das Endothel vor sich herstülpen würden (vide Fig. 23, Taf. X). An einzelnen Stellen ist es an den **unter** der Endothelschicht liegenden peripherstenTrophoblastmassen bereits zu einer syncytialen Umwandlung gekommen, wie aus den Abbildungen (Fig. 24 u. 25, Taf. XI, Fig. 26 u. 27, Taf. XII) ersichtlich. Auch ist es mir nirgends gelungen, an den einzelnen Einbruchspforten mütterlichen Blutes in den Trophoblast, an denen die Endothelwand einwärts noch erhalten war, einen directen Uebergang der Endothelzellen in die

syncytiale Auskleidung der Blutlacunen an den Rissstellen nachzuweisen. Diese beiden Facten und die diese illustrirenden Bilder (vide auch Fig. 23, Taf. X) sind von ausserordentlicher Wichtigkeit, weil sie direct gegen die Annahme sprechen, dass das Syncytium aus mütterlichem Endothel abgeleitet werden könne. Die Art des Einbrechens des Blutes in den Trophoblast ist besonders aus Fig. 23, Taf. X, deutlich ersichtlich und sehen wir daselbst die trophoblastwärts noch wohlerhaltene Endothelwand der Capillare an zwei nebeneinander liegenden Stellen durchbrochen, die übrige Endothelwand buckelförmig durch den Trophoblast gegen das Gefässlumen zu vorgewölbt.

Auf Fig. 22, Taf. X, ist die trophoblastwärts gelegene Endothelwand schon völlig zugrunde gegangen, dagegen die peripherwärts gelegene im ganzen Verlaufe der Capillare intact. Das Capillarrohr steht mehrfach in ziemlich breiter Communication mit den tiefer gelegenen Blutlacunen und mitten in dem Raume des ehemaligen Blutgefässes haben sich mächtige syncytiale Massen eingeschoben. Die Fig. 15, Taf. VI, stammt von der äussersten Peripherie des Eies und sind daselbst die äussersten Ausläufer der Trophoblastsprossen an ihrer peripherstenSpitze im Schnitt getroffen. Wir sehen daselbst deutlich, dass die Ektoblastzellhaufen, zwischen denen auch einzelne syncytiale Massen sichtbar sind, von ringförmig um sie gelagerten Endothelstreifen umkreist sind. Letztere liegen dem Trophoblast nicht direct an, sondern sind meist durch spaltförmige, mit spärlichen Blutkörperchen gefüllte Hohlräume von ihnen getrennt. Ich glaube, dass dieser Flächenschnitt zur richtigen Auffassung der durch die Querschnitte erkannten Verhältnisse beitragen dürfte.

Man wird wohl nicht fehl gehen, wenn man annimmt, dass das Eichen, sobald es in das Stroma eingesunken ist, sehr bald schon mit der mütterlichen Blutbahn in Verbindung tritt. Die wahrscheinlich sofort mächtig wuchernde Trophoblastschale drängt an die präformirten mütterlichen Capillaren heran und indem einerseits die Endothelwandungen peripherwärts vorgetrieben werden und die Capillarrohre durch das sich zwischen sie hineinzwängende, sich stetig vergrössernde Eichen in ihrer Verlaufsrichtung so abgedrängt werden, dass sie wie die Längsspangen eines eine Kugel umfassenden Gitters verlaufen, wird der Durchbruch der Endothelwandungen andererseits scheinbar durch den sowohl durch die mächtige Congestion als auch mechanisch erzeugten Gefäss-Innendruck zu Stande gebracht und

das Blut bricht in den Trophoblast ein. Als Beweis für letzteres möchte ich auf die Gestalt der Einbruchspforten auf Fig. 23, Taf. X verweisen, welche dafür sprechen, dass nicht die Trophoblastwucherung die Endothelwand durchbohrt hat, sondern dass das Blut activ in den Trophoblast einbrach.

In Fig. 22, Taf. X, sehen wir in schönster Weise bereits den späteren intravillösen Raum präformirt, indem die gegen die Compacta zu intacte Endothelwand der Capillare, die ja wohl durch das weitere Wachsthum noch eine bedeutende Dehnung erfahren dürfte, möglicherweise auch stellenweise zugrunde geht und schliesslich nur in der nächsten Umgebung der zuführenden grösseren mütterlichen Blutgefässe erhalten bleibt, als die ursprüngliche basale, serotinale Wand des späteren intravillösen Raumes aufgefasst werden kann. Wir sehen also, dass der intravillöse Raum sich bedeutend früher bildet als man bisher anzunehmen pflegte, und dass auch die Auffassung, wie sie Leopold aus seinem Eichen (von acht Tagen) erschliesst und die dahin geht, dass die Endkolben der Zotten sich in die Decidua graben, diese wolkenartig aufwühlen, wodurch Capillaren rupturirt werden und Blut sich in den intravillösen Raum ergiesst, dahin corrigirt werden muss, dass letzterer in schon viel jüngeren Stadien präformirt und durch die zu- und abführenden mütterlichen Blutgefässe in seinen allerersten Anfängen vorgebildet ist.

Die Vergrösserung des intravillösen Raumes geschieht in weiterer Folge hauptsächlich dadurch, dass die Trophoblastschale durch die corrodirende Wirkung des Blutes einerseits, durch das Einwachsen des fötalen Mesoderms andererseits, schliesslich überall auf die einreihige Langhans'sche Zellschicht reducirt wird, wodurch aus den anfangs durch mächtige Zellbalken getrennten Blutlacunen ein weiter gemeinsamer Blutraum wird. Die serotinale Begrenzung desselben muss naturgemäss zum Theile durch übrig gebliebene periphere Trophoblastreste, respective Syncytiumbelag, und dies natürlich in der Umgebung der „Haftzotten", zum Theile aus mütterlicher Endothelwand und dies natürlich zumeist in der Umgebung der mit dem Blutraume communicirenden mütterlichen Gefässe und zum Theile aus decidualem Gewebe bestehen. Die in späteren Stadien und an der reifen Placenta

zwischen die fötalen Antheile derselben hineinragenden Deciduabalken sind eine sehr späte, lang nach der vollständigen Consummirung des Trophoblast erst auftretende secundäre Bildung.

Wir kommen gleich später auf den intravillösen Raum zurück und sei es uns gestattet, noch auf einige histologische Details der Umlagerungszone vorher einzugehen.

Wie sich der Leser erinnern wird, erwähnte ich früher kurz, dass man in jenen Regionen der Umlagerungszone, welche mehr polwärts liegen, Bilder sieht, die auf Blutgefässneubildung schliessen lassen. Ich halte es nicht für überflüssig, die durch die Untersuchungen von Josef Meyer,[1]) Billroth,[2]) Thiersch,[3]) Arnold,[4]) O. Weber,[5]) Rindfleisch[6]) über Blutgefässneubildung im Allgemeinen gewonnenen Resultate hier theilweise kurz zu recapituliren.

O. Weber schreibt: „Wo junge Zellen massenhaft gebildet werden und eine eigentliche Gewebswucherung stattfindet, sieht man allemal auch eine mehr oder minder reiche Gefässneubildung. Manchmal allerdings zeigen die alten Gefässe blosse Ausdehnungen, blindsackförmige, schlingenartige oder knäuelförmige Verlängerungen. Meist aber wachsen die jungen Gefässe förmlich aus den alten hervor und auch dies geschieht nach verschiedenen Typen. Bald entwickeln sich zahlreiche spindelförmige junge Granulationszellen in Kolbenform aus den Kernen der alten Gefässe und bilden so anfänglich solide Cylinder, Gefässsprossen, die sich in die Neubildung hinein erstrecken und erst später hohl werden und Blut führen. Ich habe diese Form Granulationssprossen genannt. Bald entstehen durch zeilenförmige Aneinanderreihung junger spindelförmiger Zellen schmale, von zwei Säulen eingefasste Strassen, die den alten Gefässen anhängen und später dem Blute gewissermassen die Bahn vorzeichnen (Zeilenbildung). Seltener kommt ein von Schwan schon beobachteter Typus der Gefässentwickelung vor, durch Eröffnung von

---

[1]) Meyer, Ueber die Neubildung von Blutgefässen in plastischen Exsudaten. Charité-Annalen IV, 1, S. 41 u. ff.

[2]) Billroth, Untersuchungen über die Entwickelung der Blutgefässe. Berlin 1856.

[3]) Thiersch, Handbuch der allgemeinen und speciellen Chirurgie, von Pitha-Billroth I. und Archiv f. klin. Chirurgie, Bd. XVII.

[4]) Arnold, Virchow's Archiv, Bd. LIII und LIV.

[5]) Weber, Pitha-Billroth, Chirurgie I.

[6]) Rindfleisch, Lehrbuch der pathol. Gewebslehre.

Bindegewebsanastomosen, indem rothes Blut in die Saftcanälchen eintritt. Endlich gibt es auch sehr wahrscheinlich eine Neubildung von rothen Blutkörperchen im Inneren von Zellen, deren Beziehung zur Gefässneubildung indes noch nicht recht klar ist."

Billroth schreibt über dieses Thema: „Erstens primäre Gefässbildung: Runde, dicht aneinandergelegene, solide Cylinder bildende Zellen verbinden sich innig miteinander; die Zellmembranen werden an der Seite zersprengt, mit welcher sie nach dem künftigen Lumen des Gefässrohres hin liegen; der Zellinhalt hat sich bereits innerhalb der Membran zum Blutkörperchen metamorphosirt und dies gelangt so in den Kreislauf; die Wandungen dieser Gefässe werden nur durch die verschmolzenen Zellmembranen gebildet. — Dieser Vorgang findet statt bei der ersten Gefässbildung in der Area vasculosa des bebrüteten Hühnereies und im Schwanze der Batrachierlarven, zuweilen bei der Gefässbildung in Granulationen, vielleicht auch bei der Gefässschlingenbildung im Plexus chorioideus und in der Gefässknäuelgeschwulst.

Zweitens secundäre Gefässbildung: Die Zellen treiben Fortsätze, werden spindelförmig, liegen mit ihrer Längsachse dicht aneinander und lassen zwischen sich einen Canal. Diese Gefässbildung kommt vor bei der weiteren Ausbreitung des Gefässnetzes in der Area vasculosa, im fötalen Bindegewebe, in den Granulationen, im Collonema und Cylindroma, in den Teleangiektasien. Aus den so gebildeten Gefässen gehen ebenso zuweilen neue Blutkörperchen aus den Wandzellen hervor wie bei primärer Gefässbildung.

Drittens tertiäre Gefässbildung: Structurlose Gefässwände senden fadenförmige Schösslinge aus, welche sich entweder mit gleichen Schösslingen oder mit den Ausläufern verzweigter Zellen oder direct mit einem anderen Gefäss vereinigen. Diese feinen Fäden werden von dem Canal ihres Muttergefässes hohl und sind dann Gefässcanäle. Es können sich in diesen Schösslingen neue Zellkörper entwickeln, welche in der Folge ebenso wie die Kerne der mit in das Gebiet der Gefässentwickelung gezogenen Zellen in der Wandung des jungen Gefässes liegen bleiben. Diese Gefässbildung findet man im weiteren Verlaufe der Gefässentwickelung in der Area vasculosa und in der Allantois, bei der weiteren Ausbildung des Gefässnetzes im Schwanz der Batrachierlarve, im fötalen Bindegewebe und im Collonema."

Ziegler[1]) bezeichnet die secundäre Gefässbildung (Billroth, O. Weber, Rindfleisch[2]) als Täuschung, die dadurch hervorgerufen wird, dass an die Gefässsprossen (tertiäre Gefässbildung) z. B. in Granulationen sich sehr früh Spindelzellen anlagern, welche die Sprossen verdecken und um dieselben herum Zellstränge bilden.

Wie ein Blick auf die Fig. 28 bis 32, Taf. XII, lehrt, können wir aus Fig. 28 und 29 deutlich ersehen, dass es sich meist in unserem Falle um tertiäre Sprossenbildung handelt. Jedoch finde ich auch stellenweise mitten in dem reticulären Gewebe der Umlagerungszone reihenförmig aneinandergelagerte Spindelzellen, welche einen schmalen Spalt zwischen sich lassend, stellenweise Blutkörperchen zwischen sich enthalten (vide Fig. 32, Taf. XII); im Querschnitte sind diese in Fig. 31 *(a—f)*, Taf. XII, zu sehen. Wir können also füglich auch von einer Zeilenbildung in unserem Objecte sprechen. Bilder, die auf eine primäre Blutgefässneubildung hindeuten würden, habe ich allerdings nicht sicher constatiren können. Es ist die Entscheidung dieser Frage ja bekanntlich eine der allerschwierigsten und bis heute noch nicht sicher gelöst. Wie wir gleich sehen werden, finden sich in der Umgebung des Eies in der Decidua stellenweise Zellen, die einen verlocken könnten, eine darin stattfindende endocelluläre Blutneubildung anzunehmen.

Diese anfangs ganz engen neugebildeten Capillaren erweitern sich allmählich und treten mit den Endsprossen der Trophoblastschale dadurch in Communication, dass diese in die die neugebildeten Endothelrohre umgebenden Spalten und Lücken des ödematösen Stromagewebes einwachsen. Es machen die Bilder mehr den Eindruck, dass diese Capillaren passiv vom Trophoblast umsponnen werden, als dass man annehmen könnte, dass sie activ gegen letzteren vorwuchern. Zwischen den das Endothelrohr umgebenden Trophoblastzügen und der Endothelwand selbst ist fast überall ein spaltförmiger Zwischenraum vorhanden vide (Fig. 30, Taf. XII), stellenweise jedoch liegen auch beide Schichten aneinander. An vielen Punkten sehen wir den Endothelmantel bereits wieder in Zerfall und die Endothelzellen frei in der neu entstandenen Blutlacune. Es haben also scheinbar diese neugebildeten Blutgefässe nur die Bestimmung, den peripheren Schichten

---

[1]) Ziegler, Ueber pathol. Bindegewebs- und Gefässneubildung. Würzburg 1876.

[2]) Rindfleisch, Lehrbuch der pathol. Anatomie 1889.

des Trohpoblast Blut zuzuführen und auf diese Weise zu der spongiösen Umgestaltung desselben beizutragen.

Ausser den wie schon erwähnt in ihrem Zellleibe, sowie Kern etwas geblähten, durch das Oedem auseinandergeworfenen polymorphen Bindegewebszellen finden wir in der Umlagerungszone noch eine Unzahl von auch weit in der umgebenden Compacta noch vorfindbaren, bedeutend grösseren Zellelementen (vide auch S. 30). Der Zellleib dieser variirt in den verschiedensten Formen und können wir alle Uebergänge von der gleichmässig kreisförmigen bis zur immens lang ausgezogenen Spindelgestalt beobachten. Das Protoplasma dieser Zellen ist feinkörnig getrübt und meist etwas gelblich gefärbt. Ob diese Färbung durch eine Inbibition mit Blutfarbstoff zu Stande kommt, vermag ich nicht zu entscheiden. Die Kerne dieser Zellen sind ebenso polymorph wie ihr Zellleib. Von der einfach ovoiden Form sind Uebergänge zu finden zur langen Spindel, respective zu an beiden Seiten abgerundeten Säulen. In vielen dieser Zellen scheint der Kern dem Wachsthum der Zelle selbst vorauszueilen und füllt fast den ganzen Zellleib aus. Die Tinction der Kerne ist meist eine ausserordentlich intensive, an anderen Stellen wieder wird der Kern blässer und an Stelle des feinen Netzes, welches wir an den unveränderten Bindegebszellkernen vorfinden, sind unregelmässig angeordnete Chromatinklumpen zu finden. Anderwärts wieder macht es den Eindruck, als wenn der ganze Kern in ein Conglomerat von im Centrum blässeren Kugeln zerfiele (vide Fig. 34 bis 36, Taf. XIII). In manchen dieser Zellen sind die tief tingirten Kerne in zwei oder mehrere Trümmer zerfallen. Auch finden wir Kerne, von deren Substanz nur mehr eine halbmondförmige Schale einen Theil der Peripherie darstellend dunkel tingirt erscheint, während der übrige Kerninhalt in der intacten Kernmembran ein Conglomerat von blässeren Zerfallsproducten darbietet. Manche dieser Zellen scheinen vollkommen kernlos zu sein. Da in einzelnen innerhalb der Zellmembran eine Auflösung des ganzen Zellleibes in eigenthümlich runde, an Grösse und Form den rothen Blutkörperchen nicht unähnliche Körperchen stattgefunden zu haben scheint, so ist die Annahme vielleicht nicht ganz ausgeschlossen, dass diese veränderten Bindegewebszellen als Blutbildner aufgefasst werden können (vide Fig. 34 und 35, Taf. XIII). Bei der Mehrzahl derselben jedoch glaube ich annehmen zu können, dass es sich um die auch anderen Autoren schon

bekannten Vorstufen späterer Deciduazellen handelt. Insbesondere möchte ich die längs der Gefässe reihenförmig angeordneten, wie wir sie auf Fig. 18, Taf. VIII, sehen, so deuten.

Ich verweise den Leser auf das bei Beschreibung der Decidua vera auf S. 13 Gesagte und erinnere an die von Hubrecht bei Erinaceus beschriebenen „Deciduofracten".

Dort wo die Trophoblastzellen in die Umlagerungszone in Form von einzelligen Zügen, die oft maschenartig miteinander sich verbinden, ausstrahlen, ist es oft ausserordentlich schwierig, zwischen fötalen und mütterlichen Zellen zu unterscheiden, nachdem, wie aus dem Vergleiche der Beschreibungen ersichtlich ist, beide ähnliche endocelluläre Veränderungen eingehen. Eine gleiche Beobachtung hat Merttens gemacht, jedoch scheint mir seine diesbezügliche Abbildung Fig. 3 doch etwas schematisirt. Man kann zwar daraus ersehen, dass in der Umlagerungszone die Ektoblastzellsäulen und das an ihrer Peripherie scheinbar schon viel massenhafter aus diesen entwickelte Syncytium, das Merttens allerdings für umgewandeltes Uterusepithel erklärt, sich in das Stroma einfressen und es zerstören, so dass aus diesen scheinbar Hohlräume werden, jedoch die eigenthümlich verworrene Beschaffenheit des Gewebes der Umlagerungszone selbst ist aus den Mertten'schen Bildern wohl kaum zu ersehen.[1])

---

[1]) Eine recht gute Beschreibung, die durch ebenso gute Abbildungen illustrirt wird, gibt Siegenbeck v. Heukelom von dem Zusammenhange mütterlichen und fötalen Gewebes in seiner soeben erschienenen ausführlichen Publication, aus der ich ersehe, dass sein Eichen in vieler Beziehung ähnliche Verhältnisse darbietet wie unseres. Wenn es auch ein älteres Stadium darstellt und quasi ein Mittelglied zwischen dem Mertten'schen und Leopold'schen bildet, so scheinen an ihm doch, was den Trophoblast anlangt, ziemlich primitive Verhältnisse vorzuliegen. Zweifellos ist es schon durch den Umstand, dass es in situ verarbeitet wurde, während das Merttens'sche nur wenige Schnitte darstellend zufällig in einem durch Curettement gewonnenen Deciduafetzen entdeckt wurde und in Folge dessen dem Eichen nur stellenweise kleine Deciduareste anhaften, ein bedeutend werthvolleres Object als dieses. Allerdings ist auch das Siegenbeck'sche Ei nicht vollkommen intact, indem erstens ein durch einen grossen Theil der Serotina an der Anhaftungsstelle des Eies gehender Riss besteht, zweitens die Reflexa fast allseits durch einen ebensolchen Riss vom Ei abgehoben erscheint und drittens das Eichen selbst geborsten und in sich zusammengefallen war. Immerhin erscheinen, nach den Abbildungen zu schliessen, doch noch einzelne Punkte der Peripherie des Eies mit dem Mutterboden im normalen Zusammenhang zu stehen, aus denen v. Siegenbeck seine weitgehenden Schlüsse zu ziehen vermochte.

Die Umlagerungszone ist also die das Ei unmittelbar umgrenzende Schicht der Compacta, innerhalb welcher die Blutversorgung des Eichens stattfindet und die durch die ödematöse Durchtränkung aufgelockert dem centrifugalen Vorwachsen der fötalen Hüllen geringen Widerstand entgegensetzt. Es werden wahrscheinlich durch dieses Vorwachsen so lange immer weitere Bezirke der Compacta mit in die Umlagerungszone einbezogen, bis durch die corrodirende Wirkung des Blutes der Zottenmantel des Eies fertig gebildet ist und die Haftzotten mit der umgebenden Compacta in Verbindung getreten sind. Ist dies einmal der Fall, dann scheint in der Umgebung des fertig gebildeten Placentarraumes eine solche ödematöse Durchtränkung des Compactagewebes nicht mehr stattzufinden, nachdem wir an Eiern aus dieser Zeit eine Umlagerungszone nicht mehr vorfinden. Es scheint mir die letztere in den frühen Stadien quasi als Nährboden des Eies eine wichtige physiologische Bedeutung zu besitzen. Dass der Raum, den die Umlagerungszone in frühen Stadien einnimmt, später durch den intravillösen Raum ersetzt wird, ist ziemlich klar. Was aber das spätere Schicksal der zelligen Elemente dieses ödematösen Nährbodens betrifft, ob letztere zugrunde gehen oder an die umgebende Compacta durch den vordrängenden intravillösen Raum und die peripherstenTrophoblastwucherungen angepresst und daselbst wieder verdichtet werden, darüber liegen bislang noch keine genügenden Beobachtungen vor, denn die noch primitiven Verhältnisse des v. Heukelom'schen Eies erlauben eben deshalb keinen diesbezüglichen Schluss, die Merttens'schen Abbildungen gestatten nicht, darüber sich ein Urtheil zu bilden und das Leopold'sche Ei ist dafür zu alt. Mein zweites Eichen (3 : 5 Millimeter) wage ich als von einer Phosphorvergiftung herrührend auch dafür nicht zu verwerthen und muss also weiteres Material abgewartet werden.

Ich kann jedoch nicht umhin, wenn auch mit der nöthigen Reserve, mitzutheilen, dass an diesem letzterwähnten Eichen, dessen

---

Ich ersehe zu meiner Freude aus seiner Publication, dass unsere Ansichten in vieler Beziehung übereinstimmen, was um so erfreulicher ist, als unsere Auffassungen über die Trophoblastschale und die naturgemäss sich daraus ergebende Frage der Zottenbildung sich nebeneinander und unabhängig voneinander entwickelten, v. Siegenbeck konnte seine diesbezüglichen Ideen aus seinem älteren Stadium, wie schon erwähnt, nur hypothetisch deduciren, während sie in meinem früheren Stadium klar zu Tage liegen.

Trophoblastschale schon auf das in späteren Stadien nur mehr auffindbare zweireihige Chorionepithel (Langhans plus Syncytium) reducirt ist und das mit seinen Zotten förmlich in einen Blutsee eingebettet erscheint, der Zwischenzottenraum gegen die allerdings durch blutige Suffusion pathologisch veränderte Compacta durch einen um das ganze Ei herum liegenden continuirlichen Fibrinstreifen abgegrenzt erscheint. Es bleibt abzuwarten, ob man diesen nach Vergleich mit zweifellos ganz normalen Objecten als die erste Anlage des Nitabuch-schen Fibrinstreifens wird ansehen dürfen. Weitere Gerinnungen sind in dem intravillösen Raum nicht vorfindbar, wohl aber reichlich Gruppen grosszelligen Gewebes und massenhaft einzeln zerstreute Zellen, die in die wohlerhaltenen Blutmassen eingelagert sind und die ich ihrem Aussehen nach als Trophoblastreste und als die Ursprungsquellen jener aus späteren Stadien wohlbekannten „Inseln grosszelligen Gewebes" ansprechen möchte. Ich erwähne diese Thatsachen nur, weil bei der überhaupt geringen Menge vorliegenden Materiales mir auch die Notirung eventuell scheinbar pathologischer Befunde nicht ganz überflüssig erscheint und die Fixirung solcher ja zur Verhinderung von Täuschungen bei der späteren Forschung nur beitragen kann.

Inwiefern also die Umlagerungszone durch das in ihr aufgespeicherte Blutplasma, respective durch die vielleicht betheiligten Auflösungsproducte ihrer Zellen selbst an der Bildung jener eigenthümlichen Gerinnungen betheiligt ist, die wir in späteren Stadien in der Placenta finden, die von Langhans,[1]) Nitabuch,[2]) Rohr,[3]) Eberhardt,[4]) Steffeck,[5]) Ackermann[6]) ausführlich untersucht worden

---

[1]) Langhans, Untersuchungen über die menschliche Placenta. Archiv f. Anat. u. Physiol. 1877, anat. Abth., S. 1888 ff.

Langhans, Zur Kenntniss der menschlichen Placenta. Archiv f. Gyn., Bd. I, Heft 2.

[2]) Nitabuch, Beiträge zur Kenntniss der menschl. Placenta. Inaug.-Diss. Bern 1887.

[3]) Rohr, Die Beziehungen der mütterlichen Gefässe zu den intravillösen Räumen der reifen Placenta, speciell zur Thrombose derselben (weisser Infarct). Inaug.-Diss. Bern 1889, v. A. Virchow's Archiv, Bd. CXV, S. 505, 1889.

[4]) Eberhardt, Ueber Gerinnungen in der menschlichen Placenta. Inaug.-Diss. Bern 1891.

[5]) Steffeck, Der weisse Infarct der Placenta in Hofmeier's Beiträge zur Entwickelungsgesch. der Placenta. Wiesbaden 1890, Nr. 4.

[6]) Ackermann, Der weisse Infarct der Placenta. Virchow's Arch. 1884, Bd. 96.

Ackermann, Zur normalen u. pathol. Anat. der menschlichen Placenta. Beiträge zur wissenschaftl. Medicin. Festschrift f. Virchow, Bd. I.

sind und die zum Theile aus dem grosszelligen Gewebe der Serotina, zum Theile aus der Zellschicht des Chorion (Langhans, Ackermann) abgeleitet werden, bleibt einer späteren Forschung vorbehalten; es genüge, die eventuelle Bedeutung der Umlagerungszone auch in dieser Richtung hier notirt zu haben. Angenommen, dass der Nitabuch'sche Fibrinstreifen, der am meisten serotinalwärts gelegen, sich zweifellos früher bildet als die darauf folgenden Schichten, aus Intercellularsubstanz und aus den Zerfallsproducten von Deciduazellen (Umlagerungszone) selbst entsteht, so wäre nicht einzusehen, warum ober ihm eine deciduale Zellschicht erhalten bleiben sollte und ginge daraus der Schluss hervor, dass die auf ihm liegende flache, als epitheliale Zelllage beschriebene Schicht jedenfalls nicht decidualen, sondern fötalen Ursprunges ist. Auf diese letztere schlägt sich dann noch wohl aus dem Blute hervorgegangenes Fibrin in Form des Rohr'schen Streifens nieder. Wir hätten also dann drei und wenn wir das der Serotina sicher stellenweise aufliegende Syncytium dazurechnen, vier verschiedene Schichten, von denen die tiefste, der Nitabuch'sche Streifen, aus der Umlagerungszone entstanden gedacht werden könnte, während die oberen drei zum Theile fötalen, zum Theile Blutelementen ihren Ursprung verdanken würden. Dass die Umlagerungszone in ihrem histologischen Verhalten auf ein dem Untergange geweihtes und in Auflösung begriffenes Gewebe hindeutet, lässt sich nicht leugnen. Die spätere Forschung wird ganz besonders darauf gerichtet sein müssen, inwiefern bindegewebige Elemente zur Hyalinbildung, respective Fibrinbildung beitragen können, und wäre es nicht unmöglich, dass man auch in dieser Frage mit Hilfe der von v. Ebner[1]) nachgewiesenen eigenthümlichen doppelbrechenden optischen Eigenschaften der Bindegewebselemente Rückschlüsse auf die Provenienz mancher dieser Gerinnungen machen könnte, was um so wichtiger wäre, als die bekannten Tinctionsverfahren bei den noch bestehenden Meinungsverschiedenheiten über Hyalin und Fibrin nicht überall ein genügendes Kriterium bieten.

---

[1]) v. Ebner, Ueber eine optische Reaction der Bindesubstanzen auf Phenole. Sitzungsberichte der kais. Akad. d. Wissensch. in Wien, Bd. 103, Abth. 3, Juni 1894.

v. Ebner, Die Chorda dorsalis der niederen Fische und die Entwickelung des fibrillären Bindegewebes. Zeitschr. f. wissenschaftl. Zoologie, Bd. LXII, Heft 3.

Es bringt mich dieser Gedanke zurück auf die Verhältnisse an der Capsularisnarbe, und will ich in parenthesi betonen, dass auch für diese in Zukunft die optische Prüfung in Anwendung gezogen werden sollte. Dabei müssten allerdings frische ungefärbte Präparate zur Verwendung kommen und müsste von der Stückfärbung Umgang genommen werden.*)

Wenn ich mich auch nicht auf die in späteren Stadien zu beobachtenden Verhältnisse bezüglich der uteroplacentaren Gefässe und des intravillösen Raumes verbreitern kann, so muss ich die den letzteren betreffende Frage doch kurz tangiren. Eine ausführliche Berücksichtigung der diesbezüglichen Literatur findet der Leser bei Waldeyer[1]) und Merttens.[2])

Wenn auch die durch die Untersuchungen von Braxton Hicks,[3]) Klebs,[4]) Karl Ruge,[5]) v. Hoffmann[6]) und Ahlfeld[7]) aufgetauchten Zweifel über den Blutgehalt des intravillösen Raumes und die Auffassung dieses als von mütterlichem Blut gespeisten Zwischenzottenraum durch die vielen Arbeiten von Langhans,[8])

---

*) Anmerkung während der Correctur: Kürzlich haben Schmidt und Mandl, Archiv f. Gynäk., Bd. LXVI, Heft 2, auf diese optische Prüfung auch bei der sich organisirenden Hämatokelenkapsel hingewiesen.

[1]) Waldeyer, Bemerkungen über den Bau der Menschen- und Affenplacenta. Archiv f. mikrosk. Anatomie, Bd. XXXV.

[2]) Merttens, l. c. (S. 6.)

[3]) Braxton Hicks, Some remarks on the anatomy of the human placenta. Journal of Anatomy and Physiology VI, 1872, pag. 405.

Braxton Hicks, The anatomy of de human placenta. Obstetr. Transact. XIV, 1873, pag. 49.

[4]) Klebs, Handbuch der pathol. Anatomie. Vierte Lief. Berlin 1873, S. 929/930.

Klebs, Verhandlungen der Gesellsch. f. Geburtsh. in Berlin, Heft 17, 1865. (Nach Waldeyer ist Klebs auf die Arbeit seines Schülers Bloch hin von dieser ursprünglichen Ansicht abgekommen.)

[5]) Ruge, Die Eihüllen des in der Geburt befindlichen Uterus. Bemerkungen über den Ort und die Art der Ernährung des Kindes in demselben. In K. Schröder's: Der schwangere und kreissende Uterus. Beiträge zur Anatomie u. Physiol. der Geburtskunde, Bonn 1886, S. 116.

[6]) v. Hoffmann, Sicherer Nachweis der sogenannten Uterinmilch beim Menschen. Zeitschr. f. Geburtsh. u. Gyn. VIII, 1882, S. 258.

[7]) Ahlfeld, Berichte und Arbeiten aus der geburtshilflichen Klinik zu Giessen. Leipzig 1883.

[8]) Langhans, l. c. (S. 66.)

Ercolani,[1]) Winkler,[2]) Kölliker,[3]) Rohr,[4]) Bloch,[5]) Nitabuch,[6]) Reinstein-Mogilowa,[7]) Heinz,[8]) Leopold,[9]) Hofmeier,[10]) Waldeyer[11]) etc. genügend widerlegt und als obsolet zu betrachten sind, so sind doch die Autoren heute noch in der Frage, ob der intravillöse Raum ein intra- oder extravasculärer sei, nicht einig. Der Hauptgrund dafür liegt wohl darin, dass die Anhänger der extravasculären Auffassung sich auf die bisherige Vorstellung der Umhüllung des Eies durch eine Circumvallata stützend den um das Ei, respective die Zotten desselben herum befindlichen Raum als einen Theil des Uteruscavums, der durch die Reflexabildung um das Ei abgeschlossen wurde, auffassen mussten. Ich nenne als Hauptvertreter dieser Anschauung Bumm,[12]) Ruge.[13])

---

[1]) Ercolani, Sull' unita del tipo anatomico della placenta mei mammiferi e nell' umana specie e sull' unita fisiologica della nutrizione dei feti in tutti i vertebrati. Mem. dell'Acad. di Bologna, ser. III, T. VII, Fasc. 2, 1877.

[2]) Winkler, Zur Kenntniss der menschlichen Placenta. Archiv f. Gyn., Bd. IV, Heft 2, Berlin 1872, S. 238.

[3]) Kölliker, Entwickelungsgeschichte des Menschen und der höheren Thiere. 2. Aufl. Leipzig 1879.

[4]) Rohr, l. c. (S. 66.)

[5]) Bloch, Ueber den Bau der menschl. Placenta. I. Beiträge zur pathol. Anat. und allgem. Pathol., herausgegeben von Ziegler u. Nauwerek, Bd. IV, H. 5, S. 559, 1889.

[6]) Nitabuch, l. c. (S. 66.)

[7]) Reinstein-Mogilowa, Ueber die Betheiligung der Zellschicht des Chorions an der Bildung der Serotina und Reflexa. Virchow's Archiv 1891, Bd. 124, Nr. 24.

[8]) Heinz, Untersuchungen über den Bau und die Entwickelung der menschl. Placenta. Inaug.-Diss. Breslau 1888.

[9]) Leopold, l. c. (S. 6.)

Leopold, Ueber den Bau der Placenta. III. Congress d. Deutsch. Gesellsch. f. Gyn. Leipzig 1890.

Leopold, Ueber die Entstehung des intravillösen Raumes . . . Verhandlg. d. Deutsch. Gesellsch. f. Gyn. VII, 1897.

[10]) Hofmeier, l. c. (S. 6.)

[11]) Waldeyer, l. c. (S. 2.)

Waldeyer, Die Placenta von Inuns nemestrinus. Sitzungsbericht der königl. Preuss. Akad. d. Wissensch. zu Berlin 1889, St. XXXV, 11. Juli, S. 697.

[12]) Bumm, Ueber die Entwickelung der menschlichen Placenta. Sitzungsberichte der physikal.-medic. Gesellsch. zu Würzburg 1891.

Bumm, Ueber die Entwickelung des mütterlichen Blutkreislaufes in der menschl. Placenta. Archiv f. Gyn., Bd. 43, Heft 2.

Bumm, Zur Kenntniss der Uteroplacentargefässe. Archiv f. Gyn., Bd. XXXVII.

[13]) Ruge, l. c (S. 68.)

Dass diese Auffassung durch die richtige Erkenntniss der Eieinnistung fallen muss, und dass alle Schlüsse, die darauf aufgebaut waren, gegenstandslos werden, ist ebenso klar wie die Thatsache, dass durch unser Object die immer und immer wiederkehrende Behauptung, das menschliche Ei sei an seiner Oberfläche von Uterusepithel bekleidet und alle darauf sich aufbauenden, das Syncytium betreffenden Hypothesen endgiltig widerlegt erscheinen. Ob sich die Gegner durch dieses eine Object von ihren bisherigen Ueberzeugungen werden abdrängen lassen, ist fraglich, und bin ich, da dieses früheste Stadium menschlicher Placentation auf schwebende Streitfragen in der normalen und pathologischen Placentabildung (Placenta praevia) in vieler Hinsicht entscheidend einwirken dürfte, auf mächtige Opposition gefasst.

Durch die reichliche Beigabe von naturgetreuen Abbildungen, die von Herrn Keilitz (einem Nichtmediciner) in objectivster und dankenswerth genauester Weise ausgeführt wurden, ist hoffentlich dem Leser die Kritik der vorerwähnten Erörterungen erleichtert.

Der intravillöse Raum ist also nach unseren Beobachtungen kein extravasculärer und wird wenigstens in diesem Stadium einerseits von fötalem Gewebe, andererseits von mütterlichem Endothel begrenzt. Letzteres überzieht auch in diesem Stadium schon nur mehr die basale serotinale Wand desselben und werden daher durch diese Beobachtung auch die Ansichten jener hinfällig, die auch das fötale Zottengewebe als mit einem Endothel bekleidet bezeichnen. Würde es sich so wie Winkler,[1]) Waldeyer,[2]) Keibel[3]) vermutheten, so verhalten, dass der Trophoblast zwischen die allseits erweiterten mütterlichen Endothelrohre hineinwuchere, letztere mit ihrem Endothel denselben überall überzögen und bei gleichzeitig activer Zottenbildung von dem Trophoblast vorgestülpt würden, so gebührt ihm die Bezeichnung intravasculär. Dem ist jedoch nicht so. Denn der intravillöse Raum bildet sich nur zum Theile aus mütterlichen Blut-

---

[1]) Winkler, l. c. (S. 69.)

[2]) Waldeyer, l. c. (S. 68.)

[3]) Keibel, Zur Entwickelungsgeschichte der menschl. Placenta. Vorläufige Mittheilung. Anat. Anzeiger. Centralblatt für die ges. wissenschaftl. Anat. Amtliches Organ der anat. Gesellschaft, 4. Jahrg. 1889, Nr. 19.

Keibel, Ein sehr junges menschl. Ei. Archiv f. Anat. und Physiol., anat. Abtheil. 1890, S. 251.

bahnen, zum grössten Theile jedoch aus dem föltalen Gewebe. Wir müssen ihn daher als einen fötal-vasculären Raum bezeichnen und als solcher wird er wohl in Zukunft auch zu gelten haben. Diese in diesem Vorstadium des späteren Placentarraumes serotinawärts gelegene Endothelschicht, die schon in unserem Stadium sehr dünn und gedehnt erscheint, reicht scheinbar für eine allseitige endotheliale Bedeckung der Serotina nicht aus. Wie ich aus Beobachtungen an dem früher erwähnten dreiwöchentlichen Ei und älteren Stadien auch bestätigen kann, ist eine solche continuirliche Endothelauskleidung später nicht mehr zu finden und muss ich mich mit vielen anderen Autoren gegen diese ursprünglich Winkler'sche, später in etwas modificirter Form von Waldeyer vertretene Anschauung aussprechen. Wohl aber habe ich an dem dreiwöchentlichen Ei ziemlich weite Strecken noch von den Gefässmündungen entfernt eine allmählich sich verlierende Endotheldecke nachweisen können. Was die übrige epitheliale Bedeckung der Serotina betrifft, so neige ich, wie früher erwähnt, nachdem die Frage ihrer Genese aus Uterusepithel gegenstandlos geworden ist, der Ansicht zu, dass diese dem Nitabuch'schen Fibrinstreifen aufliegende Epithelschicht fötalen Ursprunges ist und aus veränderten Ektoblastzellen besteht, wie dies auch Reinstein-Mogilowa,[1]) Tussenbroek,[2]) Langhans,[3]) Hofmeier,[4]) Ulesco-Stroganowa,[5]) Eckardt[6]) u. A. annehmen.

Nachdem sich der intravillöse Raum zum grossen Theile durch die allmähliche Consummirung der Trophoblastschale bildet, so geht seine Entstehung Hand in Hand mit der Zottenbildung des Eies einher. Wie weit die Ektoblastwucherung vorgeschritten ist, wenn sich das Eichen anfängt in die Mucosa einzubetten, darüber wissen wir nichts. Es ist ebenso möglich, dass bereits bei der ersten Anlagerung desselben an das Stroma der Ektoblast eine an der Oberfläche glatte

---

[1]) Reinstein-Mogilowa, l. c. (S. 69.)

[2]) K. v. Tussenbroek, Virchow's Archiv, Bd. CXXXIII.

[3]) Langhans, l. c. (S. 66.)

Langhans, Ueber die Zellschicht des menschl. Chorion. Festschrift für Henle. Beiträge zur Anat. u. Embryol. Bonn 1882.

[4]) Hofmeier, l. c. (S. 6.)

[5]) Ulesco-Stroganowa, Beiträge zur Lehre vom mikroskop. Bau der Placenta. Monatsschr. f. Geb. u. Gyn. III. 3.

[6]) Eckardt, Beiträge zur Anat. d. menschl. Placenta. Zeitschr. f. Geb. u. Gyn., Bd. XIX.

mehrreihige Zellschicht bildet als es denkbar ist, dass diese Ektoblastwucherung schon in diesem Momente an der Oberfläche uneben ist. Der Umstand, dass bei unserem schon tief im Stroma sitzenden Eichen der Mesoblast erst anfängt, in die kleinen hohlen Ausstülpungen an der Innenfläche der Trophoblastschale einzuwachsen und der Umstand, dass diese hohlen Ausstülpungen peripherwärts noch von einer dicken, wenn auch vielfach durchlöcherten Trophoblastschale umgeben sind, also die erste primitivste Andeutung von Zöttchen darstellen, macht es nicht nur höchst unwahrscheinlich, sondern eigentlich ganz unmöglich, dass die Vorstellung, das Ei lagere sich mit Zöttchen bedeckt an die Uterusmucosa an, richtig sei. Es muss nach diesem Befunde die bisherige Vorstellung dahin corrigirt werden, dass die Zottenbildung am Ei erst secundär entsteht und quasi als ein Corrosionspräparat aus der Trophoblastschale aufzufassen ist. Wie diese Corrosion zu Stande kommt, das glaube ich bereits ausführlich genug auseinandergesetzt zu haben.[1])

Es erübrigt uns noch, unseren Blick auf die das Ei unmittelbar umgebenden Drüsen zu lenken. An der Grenze der Umlagerungszone und in dieser selbst finden wir ringsherum vereinzelte Drüsendurchschnitte und parallel getroffene Drüsenausführungsgänge, die, wie schon erwähnt, in leicht nach aussen convexem Verlaufe in unmittelbarer Nähe des Einestes an der Oberfläche münden. Sie gehören

---

[1]) Siegenbeck v. Heukelom hat aus seinem etwas älteren Eichen, an dem so wie beim Merttens'schen noch kleine Reste der peripheren Trophoblastschale zu finden waren, ähnliche Rückschlüsse auf die Zottenbildung gemacht und sie in allerdings nur hypothetischer Form geäussert. Durch die Beobachtung an unserem Objecte wird diese Hypothese zur fast sicheren Gewissheit, wie ich dies auch schon in Braunschweig betonte. —

Erwähnenswerth scheint mir eine Bemerkung van Beneden's in seinem an Duval gerichteten Brief (Duval, Comptes Rendus de la Société de Belgique 1888, S. 729), wo er schreibt:

„Je pense donc que, chez l'homme, comme chez les Chiroptères, la fixation du blastocyste se fait très tôt par une surface lisse et unie, et non par des radicelles ramifiées qui se développeraient à la surface du chorion pour penetrer par leurs extrémités dans l'épaisseur de la muqueuse utérine ou dans la caduque réfléchie. Les villosités sont très probablement secondaires; elles résultent de la résolution des chouches d'origine épiblastique en filaments ramifiés et les espaces sanguins qui les séparent sont, de par leur origine, des vaisseaux maternels distendus et privés de leur endothélium."

jenen Drüsen an, zwischen denen das Ei sich in die Compacta eingefressen hat und die nun durch das wachsende Ei nach allen Richtungen hin verdrängt werden. Im Gegensatze zu Merttens, der in der Umlagerungszone selbst keine Drüsen mehr vorfand, muss ich constatiren, dass solche Drüsenreste in diesem jüngeren Stadium nicht nur in der Umlagerungszone selbst, wie aus Fig. 1, Taf. I, Fig. 19, Taf. VIII Fig. 20, 21, Taf. IX, zu ersehen, sondern auch stellenweise in den peripherstеn Schichten des Trophoblastes, von diesem und von syncytialen Massen (Fig. 1, Taf. I) umgeben, vorgefunden werden können. Fast sämmtliche diese Drüsendurchschnitte sind mehr oder minder mit Blut gefüllt und ihre epithelialen Wandungen tragen Zeichen degenerativen Zerfalles (vide Fig. 21, Taf. IX), und zwar sind letztere an den dem Trophoblast zunächst liegenden am ausgeprägtesten. Der Blutgehalt der Drüsen in den frühen Stadien menschlicher Placentation wurde von allen mit diesem Thema sich beschäftigenden Autoren constatirt und es gilt heutzutage als feststehend, dass wir darin etwas Normales, constant Vorkommendes und nicht etwa dem jeweiligen Object als pathologische Erscheinung Anhaftendes (Kundrat[1]) u. A.) zu erblicken haben. Ob das Blut durch die Saftlücken zwischen den gelockerten Epithelien sich in die Drüsen hineinschleicht oder durch grössere Rupturirungsstellen in diese auf einmal massenhaft einbricht, ist schwer zu sagen. Thatsache ist, dass die Epithelwand einzelner dieser Drüsendurchschnitte in vollkommener Auflösung begriffen vorgefunden wird, und dass in die dadurch entstandenen Löcher periphere Trophoblastsprossen und syncytiale Massen einbrechen (Fig. 20, Taf. IX). Allseits lassen sich daselbst die bläschenförmigen kleinen runden, in Degeneration begriffenen blassen Drüsenepithelkerne und das in Auflösung begriffene Protoplasma ihrer Zellen deutlich von fötalen Elementen unterscheiden und erscheint es nach unserem Befunde vollkommen ausgeschlossen, dass das Drüsenepithel sich activ an der Syncytiumbildung betheilige. Es steht zum Syncytium in keinerlei genetischer Beziehung.

Ebenso kann aus unserem Objecte mit Bestimmtheit behauptet werden, dass in diesem Stadium noch nirgends Drüsen in den sich bildenden intravillösen Raum einmünden, eine Thatsache, die ja auch an etwas älteren Stadien schon längst durch Kuppfer,[2])

[1]) Kundrat, l. c. (S. 15.)

[2]) Kuppfer, l. c. (S. 22.)

Spee[1]) u. A. constatirt ist. Gottschalk[2]) allerdings glaubte aus seinen in situ untersuchten jungen Eiern erschliessen zu können, dass sich der intravillöse Raum durch Einbeziehung von Drüsenräumen in Form eines Gefässdrüsenraumes vergrössere, und steht insoferne mit vielen anderen Autoren in Widerspruch.

Hofmeier[3]) wendet sich mit Recht bei der Besprechung des Zustandekommens des intravillösen Raumes in seiner jüngeren Publication gegen die von Merttens und vor diesem von Keibel aufgestellte Annahme, dass der Zwischenzottenraum schon durch die mächtig ausgedehnten präformirten mütterlichen Capillaren, zwischen welche die Zotten activ einwachsen sollen, zu Stande komme, eine Frage, über die wir uns schon genügend verbreitet haben. Andererseits lässt er mit Rücksicht auf seine Befunde das active Einbrechen wuchernder Zotten in die mütterlichen Gefässbahnen theilweise gelten, erklärt jedoch die Entstehung des intravillösen Raumes der Hauptsache nach durch Spaltungsvorgänge in der Decidua selbst. Wir können dieser Ansicht wohl für die späteren Stadien insofern beipflichten, als auch wir an zwei- bis vierwöchentlichen Eiern die Communication des intravillösen Raumes mit weiten in diesen einmündenden mütterlichen Bluträumen an der Randflexa und das Hineinwuchern von Zotten in diese weiten Räume in Form einer beginnenden Reflexaplacenta constatiren konnten, müssen jedoch daran festhalten, dass der intravillöse Raum in den frühesten Stadien nach der auf S. 59 geschilderten Art sich anlegt, also in seinen Anfangsstadien viel früher vorhanden ist, als Hofmeier, Leopold etc. annehmen.

Hofmeier weist ausserdem an seinen Präparaten nach, dass durch die Spaltungsvorgänge in der Decidua die mächtigen Drüsenräume der Spongiosa eröffnet und mit zur Bildung des intravillösen Raumes einbezogen werden. Dabei machte er sogar an einer Stelle die auch von ihm als sehr merkwürdig bezeichnete Beobachtung, dass der intravillöse Raum durch Eröffnung einer weiten Drüse vermittelst

---

[1]) Spee, l. c. (S. 6.)

[2]) Gottschalk, Beiträge zur Entwickelungsgeschichte der menschl. Placenta. Archiv f. Gyn., Bd. XXXVII, S. 201.

Gottschalk, Weitere Studien über die Entwickelung der menschl. Placenta. Archiv f. Gyn., Bd. XL, S. 169.

[3]) Hofmeier, l. c. (S. 6.)

des Drüsenausführungsganges mit dem Uteruslumen (!) communicirte. Leider sind in dieser so werthvollen Arbeit gerade diese Verhältnisse nur aus Uebersichtsbildern ersichtlich.

Ich selbst habe daraufhin meine älteren Eier einer neuerlichen genauen Revision unterzogen, war jedoch nicht im Stande, irgendwo eine einwandsfreie Communicationsstelle zwischen intravillösem Raum und Drüsen zu entdecken.

Durch diese Befunde Hofmeier's erhielt die ursprünglich von Gottschalk aufgestellte, jedoch leider durch denkbarst schlechte und verworrene Zeichnungen belegte Annahme, den intravillösen Raum als einen Gefässdrüsenraum aufzufassen, für die späteren Entwickelungsstadien eine wesentliche Stütze, und bleibt es weiteren Beobachtungen vorbehalten, ob dies ein constanter normaler Befund ist.

Ich brauche wohl nicht nochmals zu betonen, dass unser Object nirgends eine Communication von Drüsen mit den Trophoblastblutlacunen erkennen lässt; in diesen jungen Stadien gibt es eben keine solchen und geht es wohl aus den Erörterungen Hofmeier's auf S. 447 hervor, dass auch er sie für die jüngsten Stadien nicht annimmt.

Ganz nebenbei sei bemerkt, dass durch den endlichen Nachweis der frühesten Placentationsvorgänge, durch die Trophoblastschale und die Klärung unserer Ansichten über die Zottenbildung, sowie durch die neue Auffassung des Eieinbettungsmodus die gegen die Hofmeier'sche Theorie der Reflexaplacenta geltend gemachten Einwände stark ins Wanken gerathen müssen.

Die in die Wachsthumszone des Eies fallenden Drüsen werden nach aussen verdrängt, Blut und fötales Gewebe bricht in sie ein und sie verschwinden, dem Untergange geweiht, spurlos. Dieser Vorgang findet so lange statt, bis der endgiltige Placentarraum serotinalwärts gegen die Spongiosa zu sich abgegrenzt hat und sein weiteres Flächenwachsthum durch Einbeziehung der circulären Compactapartien fortsetzt. [Hofmeier,[1]) v. Herff[2]).] Ich verweise hier nochmals auf den tangentialen Verlauf der Drüsendurchschnitte unter der Serotina.

In einzelnen dieser Drüsendurchschnitte finden wir neben den rothen auch reichlich weisse Blutkörperchen und mitunter eigenthüm-

[1]) Hofmeier, l. c. (S. 6.)

[2]) Herff, l. c. (S. 23.)

lich orange gefärbte Klumpen, die oft ein streifiges stellenweise zwiebelschalenartiges Aussehen darbieten, die wohl nicht anders denn als fibrinöse Massen gedeutet werden können, die aus dem eingebrochenen Blut, Zerfallsproducten von Epithelzellen und vielleicht auch Mucin gebildet sein dürften. Nachdem das Eichen in toto mit Cochenille-Alaun gefärbt worden war, also Fibrinreactionen (v. Gieson, Weigert) nicht in Anwendung kommen konnten, vermag ich über diesen Punkt nicht mehr zu sagen; desgleichen kann der Glykogennachweis an dem Objecte nicht erbracht werden. Ebenso wenig kann ich mich darüber in Vermuthungen ergehen, ob die Zerfallsproducte dieser Drüsen für den Stoffwechsel zwischen Mutter und Ei irgend eine Bedeutung besitzen.

Sicher jedoch kann ich behaupten, dass in unserem Eichen nirgends weder in der Nähe des Eichens noch weiter entfernt davon solche Bilder zu finden sind, wie sie Merttens in Abbildung 8 und 9 wiedergibt. Nirgends wird aus Drüsenepithel Syncytium gebildet. Auch Siegenbeck v. Heukelom war nicht im Stande, Derartiges zu finden.

Bevor ich dieses Capitel verlasse, möchte ich noch kurz die von Merttens gegebenen Schemata der Placentaentwickelung berühren. Solche Schemata gelangen nur zu leicht in Lehr- und Handbücher, da sie begreiflicherweise das Verständniss dieser schwierigen Verhältnisse bedeutend erleichtern. Der didaktische Vortheil derselben wird jedoch vollkommen illusorisch, wenn die Schemata auf ungenügend gestützter hypothetischer Basis aufgebaut sind, denn sie tragen dann eher zur Verwirrung bei. Merttens war ja, nach den bis zu der Veröffentlichung seiner Arbeit vorliegenden Thatsachen, vollkommen berechtigt zur Construction derselben insbesondere, als dieselben durch die Autorität Langhans' gestützt erscheinen, und will ich ja auch diese meine Worte nur ganz allgemein aufgefasst wissen. Die Merttens'sche Arbeit bleibt nach wie vor, trotzdem sich manche seiner Auffassungen als unhaltbar erwiesen haben, ein werthvoller Beitrag in der menschlichen Placentation.[1])

---

[1]) In dem dem Leopold'schen Atlas beigegebenen Texte (Leopold: Uterus und Kind von der ersten Woche der Schwangerschaft bis zum Beginn der Geburt und der Aufbau der Placenta, Leipzig 1897), der eine kleine Tabelle bislang bekannter junger menschlicher Eier enthält, vermisse ich die Erwähnung des Merttens'schen Eies.

Nach den Erfahrungen aus unserem und aus dem v. Siegenbeck-schen[1]) Ei bedürfen die Schemata Merttens[2]) 1 und 2 einer wesentlichen Correctur, während 3 und 4 zu Recht bestehen bleiben können. Von diesen Merttens'schen Schemen ist Schema 1 dem bekannten Keibel'schen[3]) Schema 3 nachgebildet, während Schema 4 eigentlich eine Reproduction des Schema 3 von Strahl[4]) darstellt.

Auf Taf. XIV habe ich in Fig. I ein Stück der Zeichnung Fig. 4 *a*, Taf. XIV, im vergrösserten Masse noch mehr schematisirt und würde diese für das Merttens'sche Schema 1 einzuschalten sein, während Fig. II für Mertten's Schema 2 einzutreten hätte. Eine nähere Erläuterung dieser Figuren halte ich für überflüssig und verweise diesbezüglich auf die vorstehenden, wohl genügend ausführlichen Erörterungen.

V. Das Syncytium.

Wohl selten hat ein histologisches Gebilde eine solche Fluth von zumeist ausgezeichneten wissenschaftlichen Arbeiten hervorgebracht, wie das Syncytium. Diese Bezeichnung einer zellgrenzenlosen, reichlich eingestreute Kerne enthaltenden, das fötale Ektoderm überziehenden Protoplasmaschicht wurde meines Wissens zuerst von Fleischmann[5]) bei seinen Untersuchungen über die Carnivorenplacenta gebraucht und hat sich seitdem nicht nur in der Thierplacentation, sondern insbesondere in der menschlichen fest eingebürgert. Während es bei letzterer früher unter dem gemeinsamen Titel des Chorionepithels subsumirt, ja vielfach als das Chorionepithel bezeichnet wurde, ist nun zwischen diesen und dem darauflagernden Syncytium scharf zu trennen.

---

[1]) v. Siegenbeck, l. c. (S 6.)

[2]) Merttens, l. c. (S. 6.)

[3]) Keibel, l. c. (S. 70.)

[4]) Strahl, Die menschl. Placenta. Ergebnisse der Anat. u. Entwickelungsgeschichte Merkel und Bonnet, 1892, Bd. II.

[5]) Fleischmann, Embryologische Untersuchungen, 1. Heft: Untersuchungen über einheimische Raubthiere. Wiesbaden 1889.

Fleischmann, Embryologische Untersuchungen, 3. Heft: Die Morphologie der Placenta bei Nagern und Raubthieren. Wiesbaden 1893.

Es werden allerdings auch für andere Gewebe als die oberste Deckschicht des Chorion plasmodiale syncytiale Veränderungen angenommen (ich erinnere an die Befunde von Merttens[1]) und Pels Leusden,[2]) M. B. Schmidt[3]) von Umwandlung von Uterus- und Drüsenepithel in syncytiale Riesenzellen, an die serotinalen Riesenzellen überhaupt, die Befunde von Verschleppung derselben von Schmorl,[4]) L. Fraenkel[5]) u. A.) und droht daraus einige Verwirrung zu entstehen. Es wäre wünschenswerth, wenn die Bezeichnung Syncytium ausschliesslich für die der Zellschicht aufliegenden Protoplasmamassen bewahrt bliebe.

Ueber die Entstehung dieses Syncytiums herrschen auch heutzutage noch die weitgehendsten Meinungsverschiedenheiten. Ich will mich hier nicht auf eine langathmige historische Uebersicht der Entwickelung dieser Streitfrage bis auf den heutigen Tag einlassen, da ich naturgemäss dabei auf die reiche Literatur über thierische Placentation eingehen müsste. Dies war ursprünglich meine Absicht, ist jedoch dadurch überflüssig geworden, dass erst kürzlich eine diesbezügliche Arbeit von L. Fraenkel[5]) erschien, in der der Leser das Wichtigste über thierisches Syncytium findet.

Was das menschliche Syncytium anlangt, so wird seine entwickelungsgeschichtliche und vergleichend anatomische Bedeutung durch den Umstand erhöht, dass seit der Publication Sänger's,[6]) Gottschalk's,[7])

---

[1]) Merttens, l. c.

[2]) Pels Leusden, Ueber die serotinalen Riesenzellen und ihre Beziehungen zur Regeneration der epithelialen Elemente des Uterus an der Placentarstelle. Zeitschr. f. Geb. u. Gyn., Bd. XXXVI, Heft 1.

[3]) Schmidt, Ueber Syncytiumbildung in den Drüsen der Uterusschleimhaut bei ektopischer Schwangerschaft. Monatsschr. f. Geb. u. Gyn. 1898, Bd. VII.

[4]) Schmorl, Ueber pathologisch-anatomische Befunde bei Eklampsie. Gynäkologen-Congress zu Bonn 1891.

[5]) L. Fraenkel, Vergleichende Untersuchungen des Uterus- und Chorionepithels. Archiv f. Gyn., Bd. LV, Heft 2.

[6]) Sänger, Ueber Sarcoma uteri deciduo-cellulare und andere deciduale Geschwülste. Archiv f. Gyn., Bd. XLIV, 1893.

[7]) Gottschalk, Ueber das Sarcoma chorion - deciduo - cellulare (Deciduoma malignum). Berliner klin. Wochenschr. Nr. 4 u. 5, 1893.

Gottschalk, Das Sarcom der Chorionzotten. Archiv f. Gyn., Bd. XLVI, Heft 1, 1894.

L. Fraenkel's,[1]) Marchand's[2]) u. v. A.[3]) über das maligne Deciduom es den Gynäkologen klar geworden ist, dass dieses Gebilde in der Pathologie der Sexualorgane eine wichtige Rolle spielt, und ist es gerade die Frage nach der Natur dieser malignen Neubildung, welche in den letzten Jahren die Geister sämmtlicher Gynäkologen mächtig bewegt. Bei dem Studium derselben ist man schliesslich ähnlich wie bei dem der Placenta-praevia-Frage zu der Ueberzeugung gelangt, dass eine endgiltige Entscheidung über das Wesen dieses pathologischen Vorganges nur durch eine richtige Erkenntniss der frühesten Placentationsstadien ermöglicht werden kann und hat sich das Studium in letzter Zeit mit Eifer darauf concentrirt.

Gerade in der Art und Weise der Entwickelung dieser Frage haben wir ein schlagendes Beispiel vor Augen, wie wenig die praktische Medicin der theoretischen Forschung entrathen kann und als wie wichtig speciell entwickelungsgeschichtliche Vorbildung für jeden wissenschaftlich thätigen Gynäkologen sich erweist. Für das menschliche Syncytium also nur so viel kurze Daten als für den Rahmen dieser Arbeit unbedingt nothwendig. Vorerst ist zu erwähnen, dass durch die Untersuchungen Kölliker's[4]) festgestellt wurde, dass es einen decidualen Ueberzug des Chorions und seiner ganzen Ausdehnung, der sich nach Winkler[5]) durch das sich Umbiegen der Serotina auf das Chorion „als Schlussplatte" bilden sollte, nicht existirt, und wurde diese Ansicht von Kölliker dahin richtig gestellt, dass nur an der Peripherie der Placenta ein „Schlussring", eine Decidua subchorialis zu Stande komme. Was die Bekleidung der Zotten selbst anlangt, so dürften die vielen Meinungsverschiedenheiten darüber zum grossen Theile darin ihren Grund haben, dass man relativ spät zur Einsicht gelangte, dass dieselbe im Verlaufe der

---

[1]) Fraenkel, Das von dem Epithel der Chorionzotten ausgehende Carcinom des Uterus. (Nach Blasenmole.) Archiv f. Gyn., Bd. XLVIII, 1895.

[2]) Marchand, Ueber die sogenannten „decidualen" Geschwülste im Anschlusse an normale Geburt, Abort, Blasenmole u. Extrauterinschwangerschaft. Monatsschr. f. Geb. u. Gyn., Bd. I, Heft 5 u. 6.

[3]) Es liegt nicht in meiner Absicht, die gesammte umfangreiche Deciduomliteratur hier zu citiren. Dieselbe findet der Leser am besten in den beiden Publicationen Marchand's l. c. u. Zeitschr. f. Geb. u. Gyn., Bd. XXXIX, Heft 2, 1898.

[4]) Kölliker, l. c.

[5]) Winkler, l. c.

LANE MEDICAL LIBRARY

Gravidität ihre Beschaffenheit ändert. Während in den ersten Wochen eine deutliche Zweischichtigkeit nachgewiesen werden konnte, waren mit Ende des dritten Monates nur mehr Spuren der einen Schicht constatirbar und im weiteren Verlaufe war der Zottenüberzug nur mehr einschichtig.

Die Vergleichung verschieden alteriger Stadien brachte natürlich grosse Verwirrung, und wir sehen darin wieder ein Exempel für die Schwierigkeit der Entzifferung biologischer Vorgänge. Im Jahre 1882 war es Langhans,[1]) der die Verhältnisse aufzuklären begann. Er fand an Eiern der zweiten und dritten Woche auf dem bindegewebigen Kern der Zotten eine einreihige Lage von grossen, scharf getrennten einkernigen Zellen, die einen continuirlichen Ueberzug desselben bilden und die an den Zottenspitzen haufenweise und insuläre Gruppen bildend nach dem Schwunde des Epithels der Serotina mit dieser in Verbindung treten, wodurch eine feste Verwachsung der Zotten mit der Decidua entstände. Auf dieser continuirlichen Zellschicht, die auch heute noch den Namen Langhans'sche Zellschicht führt, sah er die Syncytiumlage, welche er nach den damaligen Ansichten als das Epithel bezeichnet. Er weist auch nach, dass die Zellschicht in den späteren Zeiten der Gravidität schmäler, dünner wird und schliesslich ganz verschwindet. Nachdem diese grundlegenden Langhans'schen Beobachtungen in vieler Hinsicht heute noch zu Recht bestehen, so sei es mir vergönnt, einiges aus dieser Arbeit zu citiren. Langhans schreibt: „Die wichtigsten Unterscheidungsmerkmale von Zellschicht und Epithel sind folgende: Erstens die Zellschicht besteht aus scharf gegeneinander abgegrenzten polyedrischen, meist fünfeckigen Zellen, deren Grenzlinien nur selten bei sehr geringer Dicke der Schicht nicht nachgewiesen werden können; mit hellem, sehr körnchenarmem, fast wasserklarem Protoplasma; mit grossem kugeligen, selten abgeplattetem homogenen Kern, meist ein Kernkörperchen enthaltend.

Zweitens das Epithel schliesst in der unteren Schicht des stark lichtbrechenden glänzenden und körnigen Protoplasmas sehr zahlreiche und dichtliegende, meist kleinere, stark körnige Kerne ein, meistens deutlich abgeplattet. Sie sind zahlreicher als die der Zellschicht, so dass auf einen Kern der letzteren bald fünf, bald zehn,

[1]) Langhans, l. c. (S. 71.)

ja zwanzig Kerne des Epithels kommen." Ferner betont Langhans das verschiedene Aussehen der Zellen der Zellschicht von der hohen Cylinderform bis zur Spindelform je nach der Dicke der Zelllage. „Die obere und untere Fläche der Zellen sind selten eben, meist leicht convex, die untere constanter und in höherem Grade. Sie passt dann in entsprechende Vertiefungen der Basalmembran hinein, welche das Chorionbindegewebe begrenzt." Langhans betont ferner die verschiedene Gestalt der Kerne, die von der Kugelform zur ovalen abgeplatteten, ja Stäbchenform schwankt. Von dem Epithel schreibt er, dass es dicht über der Zellschicht gelagert, alle Vertiefungen in deren oberen Fläche ausfüllt und oft sogar mit kurzen Fortsätzen oder längeren Septen zwischen deren Zellen in die Tiefe dringt. So seien beide Lagen auf das Engste miteinander verbunden und machen mehr den Eindruck eines doppelschichtigen Epithels als zweier Schichten, die aus wesentlich verschiedenem Gewebe bestehen. Langhans lässt nämlich die Zellschicht aus dem bindegewebigen Stroma der Zotte, das Epithel aus dem fötalen Ektoderm hervorgehen. Schon Langhans findet an jenen Stellen, wo das Epithel eine dickere Schicht bildet, in diesem oft so zahlreiche Vacuolen, dass das Protoplasma zwischen ihnen auf schmale Septa reducirt wird und die zwischen und unter ihnen liegenden Kerne verdrängt und zu Stäbchen, Halbmonden u. s. w. missstaltet werden. Gleichzeitig wendet sich Langhans, wie hier nebenbei bemerkt sei, mit Recht gegen die durch die damals erschienene Leopold'sche Arbeit entstandene Auffassung, als schöben sich schon in den ersten Monaten der Schwangerschaft Zotten und Decidua ineinander wie die Finger beider Hände.

Wenn wir oben bemerkten, dass diese classische Beschreibung Langhans' heute noch zu Recht besteht, so gilt dies für das in der zweiten und dritten Woche zu Beobachtende thatsächlich. Es besteht an solchen Eiern überall eine continuirliche einreihige Zellschicht, die an den Zottenenden (sowohl an den Haftzotten wie an den frei im intravillösen Raum flottirenden) mehrschichtig wird, grössere Haufen und Inseln bildet und auf der Serotina stellenweise einen Ueberzug liefert. Dort, wo sich solche Zellhaufen und Zellsäulen an die Zottenspitzen anschliessen, setzt sich der syncytiale Ueberzug auch auf jene Zellsäulen fort.

Was aber die Provenienz dieser beiden Schichten anlangt, so müssen natürlich nach den Erfahrungen an den jüngeren Stadien

[illegible]

[illegible]

[illegible]

Katschenko beschreibt auch genau die Bedeckung der Serotina durch die Zellschicht: „Die grossen Placentazellen (Serotinazellen) der sogenannten mütterlichen Theile entstehen aus dem Chorionepithel."

Auch Minot[1]) spricht sich für die Gleichartigkeit des Gewebes beider Schichten aus. Diese Zweischichtigkeit des Chorionüberzuges und die Continuität der Zellschicht wurde von fast allen späteren Autoren bestätigt, so von Nitabuch,[2]) Reinstein-Mogilowa,[3]) Kuppfer,[4]) Graf Spee,[5]) Keibel,[6]) Kossmaun,[7]) Tussenbroek,[8]) Selenka,[9]) Strahl,[10]) Leopold.[11]) Auffallenderweise hielt Hofmeier und seine Schule bis zu seiner 1896 erschienenen zweiten Publication auch für ganz junge Stadien an der Einschichtigkeit des Epithels fest. Dass über die Provenienz der Zellschicht auch heutzutage noch verschiedene Ansichten herrschen, beweist, dass neuestens wieder Leopold sich zu der ursprünglich Langhans'schen Ansicht bekannte, also die Zellschicht aus dem bindegewebigen Stroma der Zotte entstehen lässt, was ja mit unseren embryologischen Anschauungen unvereinbar ist.

Die zahlreichen Meinungsverschiedenheiten über das Chorionepithel, respective Syncytium, die bis zum Erscheinen der Waldeyer-[12]) schen Arbeit geherrscht hatten, hat dieser in einer kleinen Tabelle zusammengestellt, welche ich, um mich darüber nicht weiter verbreiten zu müssen, nachstehend citire.

„I. Das sogenannte Zottenepithel ist einfach und fötalen Ursprunges; es ist echtes Epithel, Kölliker, Heinz u. A.

---

[1]) Minot, Uterus und Embryo. Journal of Morphologie, Vol. II.

[2]) Nitabuch, l. c. (S. 66.)

[3]) Reinstein-Mogilowa, l. c. (S. 66.)

[4]) Kuppfer, l. c. (S. 22.)

[5]) Graf Spee, l. c. (S. 6.)

[6]) Keibel, l. c. (S. 70.)

[7]) Kossmann, l. c. (S. 87.)

[8]) Tussenbroek, l. c. (S. 71.)

[9]) Selenka, l. c. (S. 86.)

[10]) Strahl, l. c. (S. 87.)

[11]) Leopold, l. c. (S. 68.)

Leopold, Ueber den Bau der Placenta, III. Congress d. Deutsch. gyn. Gesellsch. Leipzig 1890.

Leopold, Verhandlgn. d Deutsch. gyn. Gesellsch., Bd. VII, 1897.

[12]) Waldeyer, l. c. (S. 68.)

II. Dasselbe ist einfach und mütterlichen Ursprunges, d. h. vom Uterusepithel abstammend. Turner, S. 557, Placentation of apes.

III. Dasselbe ist (in späteren Stadien) einfach, mütterlichen, bindegewebigen Ursprunges, von Deciduazellen gebildet. Ercolani.

IV. Dasselbe ist doppelt, fötalen Ursprunges, mit einer inneren Schicht bindegewebiger Zellen (Zellschicht, Langhans) und einer äusseren epithelialen (ektodermalen). Langhans.

V. Dasselbe ist doppelt; die innere Lage ist fötales Epithel, darüber zieht das Endothel der mütterlichen dilatirten Placentargefässe. Winkler.

VI. Dasselbe ist doppelt; die innere Lage ist mütterlichen, bindegewebigen, decidualen Ursprunges; die äussere ist das mütterliche Gefässendothel wie in Nr. V. Tafani,[1]) Romiti.[2])

VII. Dasselbe ist doppelt; die innere Lage ist epithelialen und fötalen Ursprunges, die äussere stammt von dem mütterlichen Epithel der Uterindrüsen ab, in welche die Zotten hineinwachsen. Jassinsky.[3])

VIII. Dasselbe ist doppelt; beide Lagen sind aber fötalen und ektodermalen (epithelialen) Ursprunges, die äussere Lage ein Syncytium, Katschenko, Ch. Sedgwick Minot, die äussere Lage mit Flimmerbesatz. Kuppfer, Spee.

IX. Dasselbe ist dreifach; zu einer doppelten fötalen Schicht kommt noch das mütterliche Gefässendothel. Fr. Keibel.

X. Dasselbe ist dreifach geschichtet, alle Schichten sind aber mütterlichen decidualen Ursprunges. Schröder van der Kolk."[4])

Waldeyer selbst findet an älteren Placenten in dem scheinbar einfachen Epithel zweierlei für Farbstoffe verschieden empfindliche

---

[1]) Tafani, Sulle condizioni uteroplacentari della vita fetale. Mem. delle Reale Instituto di studi superiori pratici e di perfezionamento in Firenze 1886.

[2]) Romiti, Sulla struttura della placenta umana e più specialmente sulla natura del rivestimento del villo placentale. Att. della R. Accademia delle Fisiocritici. Sec. III, vol. III, 1880, Sienna.

[3]) Jassinsky, Zur Lehre über die Structur der Placenta. Virchow's Arch., Bd. XL, 1867.

[4]) Schröder van der Kolk, Waarnemingen over het maaksel van de menscheljike placenta, en over haren Bloods-omloop. Verhandlingar van het k. Nederland'sche Institunt 1851.

Kernarten, über deren Structur er sich nicht sicher ausspricht. Das Epithel erklärt er für fötal-ektodermal. Er fand weiters auf dem Epithel der Zotten eine dünne Zelllage, die er für Gefässendothel ansprechen möchte.

Ueber die Ansichten der späteren Autoren haben wir schon zum Theile früher referirt und will ich hier nur erwähnen, dass zu den Autoren, welche dem Syncytium einen decidualen Ursprung zusprechen, Fenzi[1]) und Johannsen[2]) hinzugekommen sind, während Ekardt[3]) dasselbe für endothelial erklärt und Spee, wie ich aus seinen brieflichen Mittheilungen über unser Object entnehme, allerdings mit der nöthigen Reserve geneigt scheint, dieser Ansicht beizupflichten.

Eine für unsere Frage sehr massgebende und, weil ein durch Operation gewonnenes frisches und gut conservirtes Präparat betreffend, sehr werthvolle Arbeit hat Ulesco-Stroganowa[4]) aus der Petersburger Klinik geliefert. Es handelte sich um ein circa 1 Centimeter im Durchmesser messendes Ovulum, das leider bei der Eröffnung des exstirpirten Uterus aus seiner Capsularis herausgerissen wurde. Aus dieser Beschreibung ist zu ersehen, dass die mächtigen syncytialen Massen reichlich von Kernen durchsäet sind, die alle Uebergänge zu den Kernen der Langhans'schen Schicht darbieten. Bezüglich der Details verweise ich den Leser auf die Arbeit und citire nur einige Stellen: „Folglich kann man einen unzweifelhaften Uebergang derselben (der mit dem Syncytium sich vermischenden zelligen Elemente) in das Syncytium nachweisen und eine genetische Identität derselben mit letzterem constatiren. So verhalten sich die verschiedenen Elemente des Eilagers in ihren exquisiteren Formen. Es sind das einerseits das Syncytium und seine isolirten Elemente, andererseits die aus der Langhans'schen Schicht hervorgegangenen Elemente, die der letzteren völlig analog sind." Von einem zweiten Präparat noch

---

[1]) Fenzi, Sulla struttura normale della placenta umana e sull' infart bianco della medesima. La Riforma Medica anno 7, No. 7, Napoli 1891 (s. a. Monitore zoologico italiano, Bd. II, p. 416).

[2]) Johannsen, Ueber das Chorionepithel des Menschen. Monatschr. f. Geb. u. Gyn. 1897, Bd. V, Heft 4.

[3]) Ekardt, Beiträge zur Lehre vom mikroskopischen Bau der Placenta. Monatsschr. f. Geb. u. Gyn., Bd. III, 1896.

[4]) Ulesco-Stroganowa, Beiträge zur Anatomie der menschlichen Placenta. Zeitschr. f. Geb. u. Gyn., Bd. XIX, Heft 2.

jüngeren Alters bemerkt sie: „Wenn man aber aufmerksam die Veränderungen des Syncytiums und der Elemente der Zellschicht betrachtet, so kann man auch hier eine Menge von Uebergangsformen zwischen ihnen finden." Sie nimmt eine Art Zerspaltungsprocess des Syncytiums an und ist der Ansicht, dass bei der Bildung des intravillösen Raumes das Blut sich in diese syncytialen Spalten hinein ergiesst. Sie neigt sich dabei einer von Kossmann[1]) aufgestellten Hypothese zu, welcher wir aber nach dem, was unser Object bietet, nicht beipflichten können. Ihre übrige Schilderung der Bildung des intravillösen Raumes streift nahe an das Richtige. Eine erfreuliche Uebereinstimmung mit unseren Befunden und Ansichten finde ich in folgenden Worten: „Im Syncytium bemerkt man sehr viel Blut, das ausschliesslich (?) aus rothen Blutkörperchen besteht. Sie sind im Syncytium eingeschlossen in einzelnen Exemplaren oder in Gruppen und erinnern an Körper, die vom Syncytium verschlungen sind, oder aber sie liegen in Vacuolen, die wie schon oben beschrieben im Syncytium in grosser Menge und von den baroksten Formen angetroffen werden." (Vgl. auch S. 50.) Allerdings scheint sie die aus unserem Ei bekannten Blutlacunen auch als syncytiale Vacuolen aufzufassen. Der am Syncytium und an der Decidua von ihr angenommene Zerfallsprocess führe zur Bildung des Nitabuch'schen Fibrinstreifens, den sie vorwiegend aus den Zellen der Zellschicht, dem Syncytium und aus decidualen Elementen entstehen lässt.

Die weitaus zahlreichsten Vertreter hat jedoch in den letzten Jahren die Richtung, das Syncytium aus dem mütterlichen Epithel abzuleiten gefunden. Der Hauptgrund dafür dürfte wohl darin gelegen sein, dass in den letzten Jahren zahlreiche ausgezeichnete Untersuchungen über die Thierplacentation ausgeführt, und dass die daselbst von einigen gewonnenen Resultate auf den Menschen übertragen wurden. So waren es insbesondere Selenka[2]) und Strahl,[3])

---

[1]) Kossmann, Zur Histologie der Extrauterinschwangerschaft, nebst Bemerkungen über ein sehr junges, mit der uterinen Decidua gelöstes Ei. Verhandl. d. Berl. Gesellsch. Juli 1893.

[2]) Selenka, l. c. (S. 25.)

Selenka, Zur Entstehung der Placenta des Menschen. Biol. Centralbl. 1891, X, Nr. 21.

[3]) Strahl, l. c. (S. 27.)

Strahl, Untersuchungen über den Bau der Placenta. Die Anlagerung des Eies an die Uteruswand. Archiv f. Anat. u. Physiol., anat. Abth. 1889, I.

die die aus ihren Untersuchungen Ersterer an Affen, Letzterer an Carnivoren gewonnenen Erfahrungen auch auf von ihnen untersuchte menschliche Eier übertrugen. Ihnen schlossen sich Kossmann,[1]) Gunsser[2]) (für die Tubarschwangerschaft) und Merttens[3]) an.

Bezüglich der Beschreibung der als die Vorstufen des späteren Syncytiums zu betrachtenden Gebilde verweise ich den Leser auf das auf S. 47 bis 52 Gesagte. Ich will hier nur noch betonen, dass wir in der Trophoblastschale, wenn auch nur vereinzelt, so doch stellenweise Blutlacunen finden, die noch keine syncytiale Auskleidung tragen. Im Uebrigen ist das Syncytium über die ganze Eioberfläche vertheilt zu finden, d. h. wir können an allen Schnitten der Serie stellenweise mehr oder weniger grosse syncytiale Protoplasmazüge und Schollen vorfinden, die theils dem Trophoblast flächenhaft aufgelagert, theils jedoch durch unregelmässige Netze und Balken von Protoplasma mit ihm in Verbindung stehend, theils frei in den Blutlacunen, theils

---

Strahl, dasselbe. Fortsetzung II. Arch. f. Anat. u. Physiol., anat. Abth., Suppl. 1889.

Strahl, Der Bau der Hundeplacenta. Archiv f. Anat. u. Physiol., anat. Abth. 1890.

Strahl, Die histologischen Veränderungen der Uterusepithelien in der Raubthierplacenta. Arch. f. Anat. u. Physiol., Suppl. 1890.

Strahl, Ergebnisse der Anatomie u. Entwickelungsgeschichte: Thierplacenta. Merkel und Bonnet 1892, Bd. I. Menschliche Placenta. Ebenda, Bd. II.

Strahl, Ueber den Bau der Placenta von Putorius furo. Anat. Anz. 1889, Nr. 12.

Strahl, Zur Kenntniss der Frettchenplacenta (Putorius furo). Anat. Anz. 1896, Nr. 23.

Strahl, Ueber den Bau der Placenta I, II, III. Sitzungsber. d. Gesellschaft zur Erforschung der gesammten Naturwissenschaften zu Marburg 1889/90.

Strahl, Ueber den Bau der Placenta von Talpa europaea und über Placentardrüsen. Anat. Anz. 1890, Nr. 13 und 14.

[1]) Kossmann, Zur Histologie der Extrauterinschwangerschaft nebst Bemerkungen über ein sehr junges mit der uterinen Dicidua gelöstes Ei. Zeitschr. f. Geb. u. Gyn., Bd. XXVII, Heft 1.

Kossmann, Zur Histologie der Chorionzotten des Menschen. Festschrift zum 70. Geburtstage Rudolf Leukart's. Leipzig 1892.

Kossmann, Verhandl. d. Gesellsch. deutscher Naturforscher u. Aerzte. Braunschweig 1897, S. 167.

Kossmann, Das Syncytium der menschl. Placenta. Centralbl. f. Gyn. 1893, 44.

Kossmann, Studien zur normalen uud pathologischen Anatomie der Placenta. Archiv f. Gyn., Bd. LVII, Heft 1.

[2]) Gunsser, Ueber einen Fall von Tubenschwangerschaft. Centralbl. f. allg. Pathologie 1891, Nr. 6.

[3]) Merttens, l. c. (S. 6.)

gegen die Umlagerungszone vordrängend zu finden sind. Es bilden also diese plasmodialen Massen in dem Stadium der noch unfertigen Zottenbildung auf den peripheren Schichten des Ektoblast noch keinen continuirlichen Ueberzug, wie wir dies etwa in späteren Entwickelungsstadien finden. Ich betone ausserdem, dass auch an der gegen die Einbruchspforte des Eies zu liegenden Partie der Trophoblastschale ebsnso reichlich wie an der übrigen Circumferenz syncytiale Umwandlungen zu finden sind. Mit Rücksicht auf den Umstand, dass die mehr polwärts gelegenen Theile des Eichens etwas stärker tingirt sind als die tiefer gelegenen, habe ich die betreffenden Abbildungen jenen Partien entnommen. Abgesehen von dem Uebersichtsbild auf Taf. I, wo vielfach syncytiale Massen zu sehen sind, verweise ich diesbezüglich den Leser noch auf Fig. 18, Taf. VIII, und Fig. 3, Taf. II. Auf letzterer ist sowohl bei *Sy* ein quer durch die Blutlacune ziehender Syncytiumbalken, als auch bei *Sy* in den Pilzstiel hinauswucherndes Syncytium zu sehen. Aus den Fig. 14, Taf. VI, Fig. 16, Taf. VII, Fig. 18, Taf. VIII, vermag der Leser einerseits die degenerativen Vorgänge an den peripheren Trophoblastschichten, die reichliche Vacuolenbildung, die Veränderungen an den Zellkernen, andererseits die directen Uebergänge von Ektoderm in Syncytium ersehen. Die wie ein Endothel aussehende Syncytiumbekleidung der mehr centralen Blutlacunen ist an Fig. 17, Taf. VII, bei *Sy* gut ersichtlich. Schliesslich verweise ich noch auf Fig. 22, Taf. X, wo wir der schon bei der Beschreibung der Vascularisation des Trophoblast erwähnten, in dem weiten Endothelrohr liegenden riesigen Syncytiumscholle wieder begegnen. Auch hier sehen wir die Einlagerung von reichlichen Blutkörperchen in das Syncytium selbst. Ich glaube durch diese Abbildungen genügend die Ueberzeugung erbracht zu haben, dass directe Uebergänge zwischen Ektoblastzellen und Syncyctium vorhanden sind.

Ich erkläre also das Syncytium als einen Abkömmling fötalen Gewebes und befinde mich darin in Uebereinstimmung mit so manchen deutschen Autoren.

Wenn wir die einzelnen Entstehungsmöglichkeiten des Syncytiums noch einmal Revue passiren lassen, so fällt erstens durch den von uns erbrachten Einbettungsmodus des Eichens die Bekleidung desselben mit Uterusepithel hinweg. Es wird also die Frage nach dem Zusammenhange von Syncytium und letzterem

gegenstandslos und bleiben zweitens nur folgende Möglichkeiten übrig.

a) Das Syncytium ist mütterlichen Ursprunges, und zwar ein Derivat des mütterlichen Gefässendothels.

b) Das Syncytium ist mütterlichen Ursprunges, und zwar ein Derivat des umgebenden Deciduagewebes.

c) Das Syncytium ist fötalen Ursprunges und ein Abkömmling des Ektoderms.

Wir haben uns für letzteres entscheiden müssen und erübrigt uns die Unwahrscheinlichkeit der ersten beiden Möglichkeiten auseinanderzusetzen.

Ad *a.* Würde die Annahme berechtigt sein, dass der Trophoblast zwischen die präformirten ausgedehnten, an der Peripherie des sich anlagernden Eies befindlichen mütterlichen Endothelrohre zottenförmig hineinwuchere und würden in Folge dessen die einzelnen Blutlacunen von vornherein eine Endothelbekleidung besitzen, so wäre der Schluss, die spätere syncytiale Tapete derselben von letzterer abzuleiten, vollkommen berechtigt. Dem scheint aber nach unseren Befunden und nach dem auch durch andere Beobachter, wie Katschenko, Merttens, v. Siegenbeck nachgewiesenem Factum, dass serotinawärts an der durch das eingedrungene Blut zu einem spongiösen Höhlensystem umgewandelten Trophoblastschale eine peripherwärts gelegene, stellenweise unterbrochene Lamelle bestehen bleibt, nicht so zu sein.

Wir können also eine primäre Auskleidung der Blutlacunen mit Endothel nicht annehmen. Im Gegentheile sehen wir, dass die trophoblastwärts gelegene Wand der Endothelrohre, welche von der convexen Oberfläche der Trophoblastschale stromawärts vorgedrängt und stellenweise buckelförmig gegen das Gefässlumen eingestülpt wird, sehr bald durchbricht und haben wir schon früher dargethan, dass das Blut, das wahrscheinlich durch diese mechanischen Verhältnisse in den Gefässen unter einem erhöhten Drucke steht, activ in den Trophoblast einbricht. Ebenso haben wir gezeigt, dass die Trümmer und Reste der durchbrochenen Endothelwand in Form von in der Blutmasse flottirenden, dem Zerfalle geweihten Fäden aufzufinden sind. Auch kann man stellenweise in Degeneration begriffene, frei gewordene Endothelkerne daselbst häufig nachweisen. Dies spricht für ein Zugrundegehen der Endothelwand. Es wäre auch

ganz undenkbar, wie diese wenigen Endothelzellen für diese massenhafte Entwickelung des alle Höhlen des Trophoblast auskleidenden Syncytiums ausreichen sollten. Man müsste für diese Zwecke eine mächtige Endothelwucherung annehmen, und müsste diese ja doch gerade an den direct betheiligten mütterlichen Endothelrohren nachweisbar sein. Wir finden jedoch das gerade Gegentheil. An Stelle einer Proliferation den Zerfall. An einzelnen wenigen, mit dem Trophoblast noch nicht unmittelbar in Verbindung getretenen, in der Umlagerungszone liegenden Capillaren haben wir allerdings die Endothelkerne etwas geschwellt nach dem Lumen der Capillare zu prominirend und näher aneinandergerückt gefunden. Dieses Factum ist jedoch an so vereinzelten Stellen und in so geringem Masse aufzufinden, dass es in dieser Hinsicht absolut nicht verwerthbar erscheint, und bin ich viel eher geneigt, diesen Befund mit der in der Umlagerungszone stattfindenden und wie auseinandergesetzt sehr passagären Blutgefässneubildung in Verbindung zu bringen.

Wir vermissen also beim Menschen jene bei der Insectivoren- und Chiropteren-Placentation nachgewiesene Endothelproliferation und können daraus neuerdings ersehen, eine wie grosse Vorsicht in der Analogisirung thierischer und menschlicher Befunde von Nöthen ist.

Der an den centralsten Blutlacunen bestehende Syncytiumbelag könnte bei oberflächlichem Ansehen allerdings für ein Endothel gehalten werden. Ich habe jedoch schon früher gezeigt, dass dem nicht so ist. Angenommen jedoch, dem wäre so, so müsste es doch als höchst wunderlich bezeichnet werden, dass an den centralsten Theilen des Trophoblast sich eine typische Endothellage (in ein Syncytium umgewandelt) erhalten hätte, während an den den mütterlichen Capillaren näher liegenden Theilen des Trophoblast eine solche nicht auffindbar ist. Auch die Annahme, dass die durch die Ruptur der Capillaren frei gewordenen Endothelzellen solche hypertrophische Vorgänge eingingen, dass ihr minimaler fadenförmiger Protoplasmaleib und ihr relativ kleiner Kern solche fabelhafte Riesendimensionen annehmen könnten, wie wir es im Syncytium finden und von dem Blutstrom an die Trophoblastwandungen angetrieben und angepresst, sich daselbst zu einer continuirlichen Plasmodiumschicht verbänden, ist von vornherein abzuweisen, und zwar nicht nur deshalb, weil überhaupt dafür viel zu wenig Zellen vorhanden sind, sondern auch, weil wir ja an den Endotheltrümmern den Zerfall nachweisen können.

Bevor ich selbst über diese schwierigen histologischen Verhältnisse an unserem Ei orientirt war, suchte ich natürlich mit Eifer nach eventuellen auffindbaren directen Uebergängen von Endothel in Syncytium. Ich war jedoch nicht im Stande, irgendwo solche zu finden.

Wenn alle diese vorerwähnten Gründe und Thatsachen nicht genügend die Unwahrscheinlichkeit einer endothelialen Genese des Syncytiums darthun würden, so können sich doch die Anhänger einer solchen Ansicht nicht gegenüber dem Factum verschliessen, dass wir an unserem Eichen an den Grenzen des Trophoblast unter der ihm unmittelbar aufliegenden, im Ganzen oder in Resten erhaltenen Endothelwand syncytiale Umwandlung der Trophoblastzellen nachweisen können. Dies ist, denke ich, der stricteste Gegenbeweis dafür (vide Fig. 24 u. 25, Taf. XI).

Ad *b.* Auch in dieser Hinsicht liegt in der passiven Zottenbildung und in dem Ausgesponnenwerden des Trophoblast schon ein Moment gegen die Annahme, die syncytialen Massen in den Blutlacunen seien decidualen Ursprunges. Ich könnte mir nicht recht vorstellen, wie diese Deciduazellen in die Tiefen des Trophoblast hineingelangt sein sollten, man müsste denn annehmen, dass sie mit dem Einbruche des Blutes in letzteren mit hineingeschwemmt worden wäre. In diesem Falle müsste man aber doch in der Nähe der Gefässrupturstellen zwischen dem Trophoblast und der Gefässwand deciduale Elemente vorfinden. Auch ist es nicht unwahrscheinlich, dass wir dann gerade an den peripherstenPartien der Trophoblastschale, wo diese mit der Compacta in Verbindung tritt, einen continuirlichen syncytialen Ueberzug über dem Trophoblaste fänden, was thatsächlich nicht der Fall ist. Wohl finden wir dort, wo der Trophoblast sich in einer nicht ebenen Fläche an die Umlagerungszone anlegt, sondern seine Sprossen wie die Fangarme eines Polypen in letztere ausstrahlen, syncytiale Veränderungen an diesen, und da, wie erwähnt, die Umbildung des reticulären Stromagewebes zu den Vorstufen der Deciduazellen histologisch sehr ähnliche Formen ergibt, woraus ein oft schwer entzifferbares Gewirre von Zellen resultirt, so ist an diesen Partien der stricte Gegenbeweis für diese Annahme schwer zu führen, wohl aber können wir jene Stellen der Oberfläche des Trophoblast, wo dieser flächenhaft der Umlagerungszone aufliegt und woselbst auch nicht die Spur von Syncytiumbildung an decidualen

Elementen nachweisbar ist, wie dies besonders prägnant auf Fig. 19, Taf. VIII, bei *Gr* ersehen werden kann, als direct hiefür beweisend bezeichnen.

Es ist also auch die Annahme eines decidualen Ursprunges des Syncytiums aus den Befunden an unserem Ei wie ich glaube, genügend widerlegt und bleibt somit auch durch Ausschluss der übrigen Möglichkeiten nur die eine Thatsache bestehen, dass es fötalen Ursprunges ist.

Ich glaube daher nicht zu weit zu gehen, wenn ich annehme, dass hiermit durch unsere Befunde diese jahrelange Streitfrage ihrer Lösung bedeutend näher gerückt ist und werden spätere Forschungen sowohl über menschliche Placentation, als auch über die aus dem Syncytium hervorgehenden pathologischen Processe mit diesen hier niedergelegten Thatsachen zu rechnen haben.

Sollte ein gleichalteriges oder gar jüngeres in der Zukunft aufgefundenes Object, welches aus der Lebenden gewonnen vielleicht noch besser conservirt wäre als unseres, eventuell anderes ergeben, dann will ich natürlich sofort die Flagge streichen. Gegentheilige Befunde jedoch aus älteren Stadien können in dieser Frage überhaupt nicht als massgebend betrachtet werden.

Die Endothelwand der Capillaren geht zugrunde und es tritt das Blut aus dem Gefäss; es müsste daher folgerichtig gerinnen. Dass es dies nicht thut, scheint in der gegenseitigen Beeinflussung fötalen Gewebes und mütterlichen Blutes zu liegen. Letzteres bespühlt eine in lebhafter Zellproliferation befindliche Schicht und übt einen deläteren Einfluss auf die in unmittelbarer Berührung mit ihm stehenden Zelllagen aus. Letztere scheinen dadurch gleichzeitig befähigt zu sein, eine Gerinnung und einen raschen Zerfall von Blutkörperchen zu verhindern. Das Plasma dringt zuerst in die oberflächlichsten Zellen ein, bringt sie zur Blähung und die Zellen lösen sich allmählich auf, eine homogene Protoplasmamasse bildend, in der zahlreiche geblähte und stark veränderte Kerne des Ektoblast eingelagert sind. Mit diesem Auflösungsprocess geht gleichzeitig ein langsamer Zerfall von Blutelementen vor sich; die Zellleiber der weissen Blutkörperchen lösen sich auf und die Kerne derselben finden wir reichlich frei im Blute zerstreut. Wir finden in den Blutlacunen anfangs kleinere, später immer grösser werdende schleierartige Trübungen, in denen ein Undeutlichwerden und Verschwinden der

Grenzen der rothen Blutkörperchen zu constatiren ist. Aus diesen Trübungen scheinen sich dann protoplasmatische Massen zu bilden, die durch fadenartige Verbindungen mit dem Syncytium verbunden sind. Ob bei diesem Processe der den Leukocyten in neutraler inactiver Form innewohnende Gerinnung erzeugende Factor (Nucleokystom, Cytin-Nucleoproteïn), der zur fibrinogenen Grundsubstanz und den Kalksalzen des Plasmas hinzutreten muss, um Gerinnung des Blutes zu bewirken durch die Lösung der Leukocyten oder ob gleichzeitig ein anderer Gerinnung hemmender Factor hierbei in Betracht zu ziehen ist, ist fraglich. Das Urtheil über diese Factoren ist ja bekanntlich noch nicht abgeschlossen. Wahrscheinlich kommen beide Factoren in alternativer Wechselwirkung zur Wirksamkeit (vide v. Limbeck,[1]) S. 194).

Für den osmotischen Vorgang zwischen mütterlichem Blut und dem Ei scheint das Syncytium jedenfalls von grösster Wichtigkeit zu sein, indem es einerseits quasi die mütterliche Endothelwand ersetzend die Gerinnung des Blutes im intravillösen Raum nicht nur in den frühesten Stadien der Anlagerung des Eies, sondern auch in der fertigen Placenta hindert, andererseits als homogene zellgrenzenlose Protoplasmamasse den Durchtritt des Sauerstoffes und Eiweissmateriales für das Ei erleichtert. Die Hinderung der Gerinnung des Blutes müssten wir uns so vorstellen, dass durch die Bildung des Syncytiums die „Adhäsion" (Freund)[2]) des Blutes an den Fremdkörper, die Zellschicht, hintangehalten wird.

Für diese physiologische Bedeutung des Syncytiums spricht auch der Umstand, dass mit der fortschreitenden Entwickelung der Placenta und mit der durch das Einwachsen der fötalen Gefässe in das Zottenstroma immer inniger werdenden Annäherung der mütterlichen und fötalen Blutbahn die der Transsudation von Stoffwechselproducten durch ihre Zellmembranen hinderliche Langhans'sche Zellschicht immer mehr und mehr reducirt wird, bis sie schliesslich vollkommen verschwunden ist und das Syncytium die einzige trennende Zwischenschicht zwischen Zottenstroma und intravillösen Raum bildet.

Ich erinnere hier auch an die Beobachtungen von Zugrundegehen des Syncytiums bei Carnivoren (Hund, Katze, Dachs, Frettchen;

---

[1]) v. Limbeck, Grundriss einer klin. Pathologie des Blutes. Jena 1896.

[2]) E. Freund, Die Gerinnung des Blutes in v. Limbeck.

Strahl,[1]) Heinricius).[2]) Es wurde dieser nachträgliche Zerfall des Syncytiums von diesen Autoren als eine Art Verdauungsprocess seitens des Eies gedeutet. Das Syncytium diene in den frühen Entwickelungsstadien als Ernährungsmaterial für das Ei. Ob beim Menschen das Syncytium, nachdem es sich gebildet, in den frühen Entwickelungstadien wieder theilweise zerfällt, darüber vermag ich nichts zu sagen; Thatsache ist, dass es in continuirlicher Schicht auch an der ausgebildeten Placenta noch zu finden ist. Dies spricht nicht sehr dafür, dass es als Nahrungsmaterial aufgefasst werden kann.

Aus dem Vorerwähnten ergibt sich auch, dass man in Zukunft dem mütterlichen Blute bei der Bildung des Syncytiums eine activere Rolle wird zuerkennen müssen, als man dies bisher gethan hat. Der Umstand, dass mütterliche Blutelemente in das Syncytium aufgehen, scheint mir auch für die Pathologie dieses eigenthümlichen Gewebes von Wichtigkeit und verliert bei der nachgewiesenen Abstammung des Syncytiums von fötalen Zellen das Factum, dass aus fötalem Gewebe destruirende maligne Neubildungen im mütterlichen Organismus entstehen, viel von seiner „Unerhörtheit". Auf dieses letztere Thema jedoch, so innig es auch mit der Syncytiumfrage zusammenhängt, und auf die darüber schon reichlich erwachsene Literatur will ich hier nicht eingehen, da uns dies zu weit führen würde, und mich auf die Bemerkung beschränken, dass ich die Auffassung Marchand's[3]) über das maligne Deciduom recte Chorionepitheliom, der er kürzlich wieder Ausdruck verliehen hat, vollkommen theile. L. Fraenkel hat in jüngster Zeit wieder, wenn auch nicht durch beweisende Belege vom Menschen, so doch durch Thieruntersuchungen die fötale Provenienz des Syncytiums vertheidigt.[4])

---

[1]) Strahl, l. c. (S. 87.)

[2]) Heinricius, Ueber die Entwickelung der Structur der Placenta bei der Katze. Archiv f. mikrosk. Anat., Bd. XXXVII.

[3]) Marchand, Ueber die sogen. „decidualen" Geschwülste im Anschluss an normale Geburt, Abort, Blasenmole und Extrauterinschwangerschaft. Monatsschr. f. Geb. u. Gyn., Bd. I, Heft 5 u. 6.

Marchand, Ueber das maligne Chorionepitheliom nebst Mittheilung von zwei neuen Fällen. Zeitschr. f. Geb. u. Gyn., Bd. XXXIX, 2. Heft, 1898.

[4]) L. Fraenkel bemerkt über unser Object, das er durch meine Demonstration in Leipzig am VII. Congress der deutschen Gesellschaft für Gynäkologie kannte, dass es für die Entscheidung der Provenienz des Syncytiums aus Uterusepithel oder nicht, auch schon zu alt sei. Allerdings kann es selbstverständlich die von ihm aufgestellte

Die Befunde über das Syncytium an den bislang beschriebenen menschlichen Eiern der ersten Wochen sind von den betreffenden Autoren, was die Provenienz desselben anlangt, in mehr oder minder hypothetischer Weise dargestellt. Die aus älterer Zeit stammenden können für diese Frage kaum in Betracht kommen, da sie entweder eo ipso schlecht conservirt oder doch mit den primitiven Hilfsmitteln der damaligen Zeit untersucht, für uns in der Syncytiumfrage nichts bieten. Eigentlich kämen nur die in situ befindlichen, in Serien zerlegten Eichen streng genommen in Betracht. Die existiren aber nur aus der allerneuesten Zeit (Gottschalk, Leopold, v. Siegenbeck und unser Object). Unter den aus der Decidua ausgelösten Eiern jedoch sind auch einige, die eine ausgezeichnete Untersuchung erfuhren und will ich in der kürzesten Weise die das Syncytium betreffenden, von den Autoren daraus erhobenen Befunde registriren.[1])

Kuppfer[2]) findet in dem doppelschichtigen Zottenepithel die Zellen der tieferen Lage von kubischer Gestalt, während die der oberen als platt bezeichnet werden und an der freien Fläche einen gestrichelten Saum und stellenweise sicher Reste eines Flimmerbesatzes tragen: „An zwei Stellen liess sich ermitteln, dass je eine verzweigte Zotte in ein weiteres Blutgefäss der Decidua serotina frei hineingewachsen war und dabei auch das Gefässendothel durchbohrt hatte." Dass er keinerlei Beziehungen zwischen Zotten und Drüsen fand, ist schon früher erwähnt.

Keibel[3]) sah an dem ersten seiner beiden beschriebenen Eichen auf dem zweischichtigen von ihm als fötal angesprochenen Zotten-

---

Bedingung der nur theilweisen Umwallung mit einer Reflexa nicht erfüllen. Wohl aber hatte ich schon in Leipzig auf den noch unfertigen Schluss der Capsularis und auf unseren Gewebspilz mit Nachdruck hingewiesen, es allerdings damals noch offen lassend, ob sich das Eichen analog dem Caviaei nach Spee in die Decidua einbohre. Nachdem aber letzteres nun auch durch das von Spee darüber abgegebene Urtheil als fast ganz sicher anzunehmen ist, erscheint diese von Fraenkel gestellte Bedingung gegenstandslos. Wohl aber muss ich Fraenkel vis-à-vis nach wie vor dabei bleiben, dass unser Eichen das erste bisher beobachtete, noch nicht vollkommen von einer Capsularis umhüllte menschliche Ovulum darstellt.

[1]) Der Leser möge es entschuldigen, wenn ich in diesem Sammelreferat bei einzelnen dieser Eier ausser auf die Syncytiumfrage auch auf ein oder das andere interessante Detail zu sprechen komme.

[2]) Kuppfer, l. c. (S. 22.)

[3]) Keibel, l. c. (S. 70.)

epithel noch als dritte Schicht einen Gefässendothelüberzug und publicirte diesen Befund in einer vorläufigen Mittheilung.

Bei der Beschreibung seines zweiten noch jüngeren Eichens kommt er jedoch auf diesen Punkt nicht mehr zurück und schildert das Chorionepithel als zweischichtiges; die innere Schicht aus dickeren Zellen mit unregelmässig gestellten Kernen bestehend, zeigt meistens, jedoch nicht überall Zellgrenzen, die äussere stellt einen zellgrenzenlosen dünneren Protoplasmasaum dar, in dem nur spärliche, zur Oberfläche parallel eingestreute Kerne sind. Einen Flimmersaum trägt diese Schicht nicht. An den Berührungsstellen fötalen und mütterlichen Gewebes glaubt Keibel vielfach eine Umwachsung der mütterlichen Elemente durch die Zellen des Chorionepithels, insbesondere durch die Zellen seiner äusseren Lage nachweisen zu können; er spricht sich jedoch über diesen Verbindungsmodus nicht genau aus. Sicher kann er sagen, dass die Zotten nicht in die Drüsen einwachsen.

v. Spee fand an seinem erstbeschriebenen Eichen (Emhryo Gle) die Ektodermhülle der Zotten zweischichtig. Die innere derselben aus kubischen Zellen bestehend zeigt reine Kernfärbung, die äussere, aus platten Zellen bestehend, durch Boraxcarmin eine diffuse Färbung. Die äusseren Zellen sind an ihrer Oberfläche mit einem schmalen Saum versehen, über dessen oberen Rand hinaus manchmal sehr, manchmal nicht deutlich ein bürsten- oder flimmerähnlicher Besatz vorragt.

Von dem Chorionüberzug eines zweiten Eichens (Embryo v. H.) schreibt er: „Der Chorionektoblast (Langhans'sche Zellschicht) bildet einen unmittelbaren dem Mesoblastkörper des Chorions anliegenden, aber durch eine scharfe Grenze gegen letzteren abgesetzten, ununterbrochenen Ueberzug des Eies. Wo immer er sich vom Mesoblastkörper abgehoben hatte, erschien der letztere von einer continuirlichen Contur für sich abgeschlossen." Diese continuirliche Zellschicht besteht bei Embryo v. H. aus mehr glatten, mesoblastwärts bauchig aufgetriebenen Zellen, die an den Zotten höher werden und gleichsam Uebergangsstufen darstellen zu der mehr kubischen Form vom Embryo Gle. „Die dem Mesoblast abgekehrte Seite des Chorionektoblast verläuft glatt ohne Unebenheiten und ist von einem äusserst scharf gezeichneten, hie und da doppelt conturirten, continuirlichen Saum wie von einer besonderen, nicht zelligen, stark lichtbrechenden, anscheinend structurlosen Haut, die in meinen

Präparaten stark gefärbt erscheint, überzogen." Im Syncytium oder wie Spee es nennt, der accessorischen (uterinen) Hüllschicht des Chorions, findet er beim Embryo v. H. die Zellconturen, die er früher hin und wieder gesehen zu haben glaubte, nicht. Er constatirt darin das Vorhandensein von Vacuolen, die er sich höchst wahrscheinlich durch Auflösung feiner Fetttröpfchen (vielleicht auch Glykogen) bei der Behandlung der Präparate entstanden denkt. Der bürstenförmige, zerfaserte Besatz auf dem Syncytium und die Cuticula unter ihm fand er seltener als am Ei Gle. Die im intravillösen Raum reichlich vorfindbaren grosszelligen Schollen erklärt er als Vorstufen der eben daselbst vorfindbaren freien Syncytiummassen. Mitotische oder amitotische Kernvermehrung im Syncytium fand er nicht. Die Provenienz des Syncytiums lässt er offen, neigt aber in Folge des Befundes der Cuticula mehr der Ansicht zu, dass es mütterlichen Ursprunges sei. Eine Auskleidung der Eikapsel mit Uterusepithel fand er nirgends und betont, dass die Möglichkeit der Einnistung des menschlichen Eies wie beim Meerschweinchen zum mindesten erwähnenswerth sei. Am Schlusse schreibt er: „Danach scheint mir eben nur die Möglichkeit übrig zu bleiben, den sogenannten Syncytiumüberzug der Zotten des Chorions von bindegewebigen Elementen im Uterus herzuleiten und anzunehmen, dass seine Zellen vom Uterusbindegewebe aus in den Raum der Fruchtkapsel hineingelangten." . . . . . .

„Ich denke mir die epitheliale Anordnung ihrer Kerne an der Oberfläche des Chorionektoblast dadurch entstanden, dass von dem in die Fruchtkapselhöhle eingedrungenen, anfangs noch isolirt liegenden vielkörnigen Protoplasmamassen stets von neuem einige mit dem schon vorhandenen Ueberzug des Chorionektoblasten verschmelzen und beim raschen Wachsthum des Zellkörpers des Eies zu einer dünnen Lage mit einfacher Kernreihe an der äusseren Oberfläche des Chorionektoblasten ausgedehnt werden." Den gestrichelten Saum an der Oberfläche deutet er als eine Zerfaserung des Zellprotoplasmas.

Graf Spee hat mir in liberalster Weise zwei seiner diesbezüglichen Präparate zur Verfügung gestellt und kann auch ich an diesen deutlich die Cuticula und den Bürstenbesatz des Syncytiums sehen. Ich muss jedoch diesen Befunden meine Erfahrungen an anderen frühen Eiern (Ovulum 3 : 5 Millimeter und einige etwas ältere Eier) entgegenhalten, bei denen es mir nirgends möglich war, eine Cuticula

zu finden, im Gegentheil fand ich den Syncytiumbelag überall innig mit der darunter liegenden Zellschicht verbunden, ja stellenweise schien die Verschmelzung beider Schichten, durch aus dem Syncytium zwischen die Langhans'schen Zellen sich hineinziehende arcadenförmige Ausläufer, eine geradezu sehr innige. Den bürstenförmigen Besatz sah ich allerdings stellenweise, wenn auch nicht sehr deutlich, in Form eines stark lichtbrechenden, am Rande etwas aufgefaserten, ausserordentlich zarten und dünnen Niederschlages auf der Oberfläche des Syncytiums und wäre ich eher geneigt, ihn auch als solchen und nicht als einen Theil des Syncytiums selbst aufzufassen. Bei den verschiedenen Behandlungsmethoden, die die einzelnen Eier erfuhren, sind solche Differenzen wohl erklärlich, und drängt sich mir insbesondere der Gedanke auf, ob hiefür nicht ganz wesentlich verschiedene Temperaturen der Einbettungsmasse verantwortlich gemacht werden könnten.

Eckardt[1]) pflichtet wie schon erwähnt der Winkler-Waldeyer'schen Auffassung bei, nach welcher das Syncytium endothelialen Ursprunges ist. Er findet das Zottenepithel zweischichtig, die untere Lage aus kubischen Zellen mit grossen bläschenförmigen Kernen gebildet, die obere ist eine zellgrenzenlose Protoplasmaschicht mit vielen dunkel tingirten Kernen. Er schreibt ferner: „Die meisten strotzend mit Blut gefüllten Gefässe der Decidua, die namentlich dicht unter der Oberfläche grosse Blutlacunen bilden, zeigen an verschiedenen Stellen ein verschiedenes Verhalten. Während man vielfach Capillaren mit deutlich nachweisbarem Endothel sieht, findet man an anderen Stellen eine deutliche Wucherung der Wandelemente, die hie und da so bedeutend ist, dass man glauben könnte, Reste von Drüsendurchschnitten vor sich zu haben, wenn nicht das in ihnen enthaltene flüssige Blut uns auf ihre Abstammung hinweisen würde." Eckardt steht somit mit dieser Annahme einer mächtigen endothelialen Wucherung beim Menschen unter allen Autoren ziemlich isolirt da und möchte ich mir bei dem Umstande, dass fast von sämmtlichen Untersuchern junger menschlicher Eier in der umgebenden Decidua mehr oder minder prall mit Blut gefüllte Drüsenschläuche nachgewiesen wurden, ein Befund, der heutzutage also als

---

[1]) Eckardt, Beiträge zur Anatomie der menschl. Placenta. Zeitschr. f. Geb. u. Gyn., Bd. XIX.

ein constanter aufzufassen ist, doch einen leisen Zweifel darüber erlauben, ob nicht Eckardt auch thatsächlich solche mit Blut gefüllte Drüsendurchschnitte vor Augen gehabt hat.

Ausserdem finden wir bei Eckardt eine ausgezeichnete Beschreibung unserer Umlagerungszone und wenn er sie auch nicht als solche specialisirt hat, so gebührt eigentlich ihm das Verdienst, zuerst darauf aufmerksam gemacht zu haben. Der Passus lautet: „Nach der Eihöhle zu wird das durch die regelmässig angeordneten spindelförmigen Elemente bewirkte streifige Aussehen der Serotina immer mehr verwischt. Wir finden hier bald in geringerer, bald in grösserer Ausdehnung sich schlecht färbende Gewebspartien ohne deutlich nachweisbare Zellformen abwechselnd mit mehr oder minder grossen mit flüssigem Blut gefüllten Lacunen. An anderen Stellen sehen wir wieder eine Menge zum Theile noch gut erhaltene Kerne, zum Theile auch in einzelnen Klümpchen zerfallen und mitten zwischen ihnen dann anscheinend direct im Gewebe flüssiges, gut erhaltenes Blut. Unwillkürlich drängt sich hier der Gedanke auf, dass wir es mit einem zum Theile in Zerfall begriffenen Gewebe zu thun haben. Die Begrenzung der Decidua gegen die Zotten hin wird also gebildet von einer eigenthümlichen undefinirbaren Masse, die, an den verschiedensten Stellen verschieden dick, reichlich rothe Blutkörperchen beherbergt." Bezüglich des Aufbaues der Decidua serotina schliesst sich Eckardt Langhans an. Die obere Schicht bis zu dem Nitabuch'schen Grenzstreifen entstehe von der Zellschicht der Zotten, also vom eigentlichen Chorionepithel, im Uebrigen entwickle sie sich aus den Endothelien, respective den Zellen des adventitiellen Gewebes der mütterlichen Blutgefässe.

Den Befunden Selenka's[1]) an menschlichen Eiern wäre eine grössere Bedeutung zuzumessen, wenn seine daraus gezogenen Schlüsse sich nicht nur einzig und allein auf seine bei Affen gewonnenen Erfahrungen aufbauen würden. Nachdem aber diese, wie wir am Schlusse sehen werden, aus manchen Gründen für die Placentationsfrage auch noch nicht als endgiltig entscheidend anzusehen sind, so kann man auch diese Analogieschlüsse nicht als beweiskräftig betrachten. Selenka untersuchte zwei menschliche Eier, von denen das jüngere 17 : 14 Millimeter mass, also relativ alt war. Dasselbe

[1]) Selenka, l. c. (S. 86.)

war aus seiner Umhüllung ausgelöst. Er glaubt daraus den Nachweis liefern zu können, dass das Eichen während der ersten drei bis vier Wochen nicht frei in der Fruchtkapsel liege, sondern dass dasselbe schon in der ersten Entwickelungswoche eine feste und dauernde Verbindung mit dem Uterus eingehe, indem die Chorionzotten in die Lichtungen der Uterindrüsen hineinwachsen, wodurch das Drüsenepithel allseits die Zotten bedecke. Es komme dann unter Schwund des intraglandulären Bindegewebes zur Bildung einer grossen Blutlacune, in die das Eichen eingetaucht ist und aus der es sich leicht herauslösen lässt. Der Fundus der Uterindrüsen bleibe stets durch Bindegewebsstränge mit der Basalplatte der Serotina in Verbindung. Einen borstenförmigen Besatz der oberen Zellschicht sah er nicht.

An den menschlichen Zotten findet er:

1. „Das Stroma."

2. „Das einschichtige, aus kubischen oder prismatischen Zellen bestehende Chorionektoderm. Die Zellkerne dieser Gewebslage sind fast durchwegs auffallend gross und zeigen ellipsoide Gestalt. Das Chorionektoderm repräsentirt die äussere Gewebsschicht der Keimblasenwand, sowie die der Eizotten."

3. „Keimblase und Zotten sind von einem geschlossenen Blatte abgeplatteter Zellen überdeckt" (also Zellgrenzen, kein Syncytium?), „welches nun ohne jeden Zweifel (?) das verflachte Uterusepithel nebst dem Drüsenepithel darstellt. Die Zellkerne dieser mit dem Chorionektoderm festverlötheten Schicht sind allermeist klein, linsenförmig und stark tingirbar. Hie und da sprossen aus dieser Epithellage solide kolbenförmige Wucherungen hervor, wie solche als vielkernige, mit Vacuolen versehene Epithelsprossen aus der Placenta des Menschen und einiger Säuger bekannt geworden sind."

4. „An dem freien Ende der längeren Zottenanhänge trifft man kleine Häufchen von regellos geformten Bindegewebszellen. Dies sind die abgerissenen Haftstränge, welche die Uterindrüsen an die bindegewebige „Basalplatte" der mütterlichen Placenta befestigten."

5. „Dem verflachten Uterusepithel hafteten stellenweise Gruppen von Bindegewebszellen, an zwei Orten auch Häufchen von zusammengeballten Blutkörperchen des Mutterthieres an."

Er stützt diese seine Schlüsse auch auf eine Schnittserie einer von der Reflexa schon ganz bedeckten, sammt der Uteruswand eingebetteten und in situ geschnittenen jungen Keimblase von Hylobates

javanicus, deren genaue Beschreibung ich jedoch in Selenka's „Affen Ostindiens" vermisse.

Strahl,[1]) bekanntlich ein eifriger Vertheidiger des Erhaltenbleibens des Uterusepithels während der Placentation, hatte auch Gelegenheit, ein menschliches Ei vom Ende der zweiten Woche zu untersuchen. Er fand das in seinen Bindegewebstheilen noch vollkommen gefässlose Chorion von einer doppelten Zelllage überzogen, von denen er die äussere als vom Uterusepithel gebildet erklärt. (Das Eichen war ihm ausgelöst überschickt worden.)

Kossmann[2]) beschrieb in seiner ersten diesbezüglichen Publication ein Eichen aus der zweiten Schwangerschaftswoche von 15 Millimeter im Durchmesser, an dem er Chorion mit Zotten von einer doppelten Epithellage bedeckt fand, von denen er die untere als Langhans'sche Zellschicht, die obere als verändertes Uterusepithel erklärt, sich dabei auf frühere Untersuchungen an Nagerplacenten stützend. Wucherungen der Langhans'schen Zellschicht sah er keine. In seiner späteren Publication beschreibt er erstens ein fünf bis sechs Wochen altes, durch Laparatomie in situ gewonnenes Tubenei, zweitens ein mit einem dünnen Deciduamantel versehenes, frisch ausgestossenes uterines Ei von 18 : 12 : 6 Millimeter Durchmesser. Seinen daran sich schliessenden theoretischen Erwägungen können wir nur einen problematischen Werth beimessen. Er berechnet auf mathematischem Wege, dass durch die Zelltheilung an der Oberfläche des Eies diese unverhältnissmässig rapid wachse, und schon nach kurzer Zeit könnten die mütterlichen Gefässe nicht mehr genug Transsudat zur Füllung der Eiblase liefern, woraus ein negativer Druck in dieser entstände, der zur allseitigen Einstülpung der Blasenwand führe, aus welch letzterer die Zottenbildung des Eies resultire; — eine immerhin etwas kühne Hypothese. In seinen weiteren speculativen Erwägungen lässt er den intravillösen Raum aus Spaltungsvorgängen innerhalb des natürlich aus dem Uterusepithel abgeleiteten Syncytiums hervorgehen. Es will mir scheinen, dass er mit diesen Speculationen denn doch etwas zu weit gegangen ist.

Hofmeier[3]) (erste Publication): Unter den zahlreichen Objecten, die seinen Untersuchungen zu Grunde liegen, sind auch einige junge

[1]) Strahl, l. c. (S. 87.)

[2]) Kossmann, l. c. (S. 87.)

[3]) Hofmeier, l. c. (S. 6.)

Abortiveier. Das erste kleinhaselnussgross, liess am Chorion erkennen das bindegewebige gefässlose Stroma überall mit einem sehr schönen einfachen, in länglichen Streifen vielfach abgehobenen Epithel bedeckt, ebenso überall die Zotten; an einzelnen Zotten wuchert die Decidua breit zwischen die Zotten hinein; vielfach sieht man die Zotten von einer homogenen streifigen Masse eingehüllt. Das zweite Eichen kleiner als das erste (0·5 Centimeter im Durchmesser), zeigt auch auf dem gefässlosen bindegewebigen Zottenstroma überall ein einfaches sehr schön erhaltenes Epithel; „zwischen den Zotten vielfach eine homogene streifige Masse, welche die Zotten zum Theile einhüllt und von der Innenfläche der Decidua ausgeht, zum Theile bis an das Chorion." Ein drittes Eichen aus der zehnten Woche von Walnussgrösse zeigt, dass die Zotten vielfach von Decidua umhüllt werden und dass das Zottenepithel auf Serotina und Reflexa übergeht. Chorion und Zotten zeigen auch hier eine einfache Epithellage. Die übrigen Präparate sind aus späteren Schwangerschaftszeiten. Er kommt zu dem Schlusse, dass vom Beginn der Schwangerschaft an bereits eine viel hochgradigere Durchwachsung der Zotten durch die Decidua serotina stattfindet. Er findet an der Umschlagsstelle der Reflexa in dieser bis zum Ende des vierten Monates Drüsen und stützt unter anderem auch darauf seine Theorie der Placentabildung auf der Reflexa. Einen Endothelüberzug auf den Zotten sah Hofmeier nie.

In seiner zweiten Arbeit über dieses Thema überzeugte sich Hofmeier an allen seinen Präparaten von der Zweischichtigkeit des Chorionepithels und kommt zu dem Schlusse, dass das Syncytium fötalen ektodermalen Ursprunges sei. Mit Recht nimmt er gegen Merttens und dessen Art der Beweisführung der Provenienz aus Uterusepithel Stellung. Wir kommen gleich weiter unten auf das Merttens'sche Ei zu sprechen.

An einer Stelle seines tadellos erhaltenen Ovolums Nr. I macht er den Befund von noch erhaltenen, dem Syncytium als dritte Schicht aufgelagerten Uterusepithel, jedoch kann mich die Abbildung Fig. 8, Taf. IV, nicht vollkommen davon überzeugen, dass diese dritte Schicht auch wirklich Uterusepithel sei: Ausserdem ist diese Stelle jenem Punkte der Eioberfläche entnommen, an welchem das Chorion zottenlos direct der Oberfläche der Decidua aufliegt, eine Stelle, von der Hofmeier selbst es offen lässt, ob sie nicht etwa pathologischer Natur sei.

Nach unserer Auffassung der Eieinnistung ist eine solche Dreischichtigkeit selbstverständlich ganz undenkbar.

An einem seiner Tuben-Schwangerschaftspräparate (Fig. 7, Taf. IV) findet er auch drei Schichten und stellt thatsächlich die dritte Schicht deutliches, etwas verändertes Tubenepithel dar. Hieraus, sowie aus dem Umstande, dass auf grosse Strecken auf der Innenfläche der Eihöhle auch an Stellen, wo Zotten weder in der Nähe sind, noch sich anlagern, sich ein continuirlicher syncytialer Epithelbelag findet, schliesst Hofmeier, dass das Syncytium nicht dem Uterus-, respective dem Tubenepithel entstammen könne.

Bezüglich dieses Befundes an einer Tubarschwangerschaft muss ich allerdings bemerken, dass wir wohl nicht berechtigt sind, die bei letzterer sich abspielenden Vorgänge mit dem bei uteriner Schwangerschaft bestehenden Verhältnissen zu homologisiren. Abgesehen davon, dass es bislang noch immer nicht gelungen ist, ein vollkommen intactes, in situ befindliches Tubenei aus den frühesten Zeiten zu bekommen, wir es also meistens mit pathologischen Verhältnissen dabei zu thun hatten, herrschen mit Ausnahme der Frage der Deciduabildung in der Tubenschleimhaut noch so bedeutende Unklarheiten über die Eieinnistung (ich erinnere nur an die Streitfrage der Capsularisbildung), dass wir nicht anders können, als die Tubeneier ganz gesondert zu betrachten und uns einstweilen zur Aufklärung der schwierigen Verhältnisse nur an uterine Eier zu halten. Hofmeier ist schliesslich geneigt, mit Bezugnahme auf die Arbeiten von Waldeyer,[1]) Nagel[2]) und Sobotta[3]) das Syncytium auf die Zellen der Corona radiata zurückzuführen, sich darüber allerdings nur hypothetisch äussernd. So verlockend auch dieser Gedanke wäre, so ist er doch, wie ich hoffe, durch unsere Auseinandersetzungen gegenstandslos geworden.

Bezüglich der grosszelligen Inseln steht Hofmeier auf vermittelndem Standpunkte, indem er einerseits ihren sicheren Ursprung aus den ektodermalen Zellsäulen (Trophoblast) zugibt, andererseits für manche von ihnen, insbesondere für die, die an der Serotina von

---

[1]) Waldeyer, „Eierstock und Ei.

[2]) Nagel, Archiv f. mikrosk. Anat., Bd. XXXI.

[3]) Sobotta, Verhandl. d. anat. Gesellschaft 1893, S. 198.
Sobotta, Archiv f. mikrosk. Anat., Bd. XLV, Heft 1, 1885.

unten die Fibrinstreifen durchbrechen, deciduale Abstammung annimmt.

Das Merttens'sche[1]) Ei wurde zufällig bei der Untersuchung durch Curettement gewonnener Schleimhautmassen entdeckt und sind davon leider nur einige wenige Schnitte vorräthig. Wenn auch die Embryonalanlage fehlt, so ist doch die Erhaltung und Conservirung der wenigen scheinbar durch die grösste Peripherie des Eies gehenden Schnitte eine tadellose. Der Eiperipherie haften nur an wenigen Stellen grössere Deciduapartien an. Der Entwickelungszustand des Eichens entspricht jenem Stadium, in welchem die Trophoblastschale unter Bildung eines weiten intravillösen Raumes bereits so weit consumirt ist, dass von ihr nur mehr an die Zottenspitzen sich anschliessende, deciduawärts noch meist durch schmale Trophoblastbrücken zusammenhängende Zellsäulen übrig geblieben sind. Dieses Vorhandensein peripherer ektodermaler Verbindungsbrücken der Zellsäulen wird zwar von Merttens notirt, ist aber erst durch unser und v. Siegenbeck's Ei in seiner Bedeutung klar geworden.

Das Chorionepithel findet er überall zweischichtig; von der Beschreibung des Syncytiums will ich nur notiren, dass er es stellenweise einem Endothel nicht unähnlich, dass er in den keulenförmigen Fortsätzen desselben niemals grössere Vacuolen gefunden hat und dass er es nach dem Placentarraum hin vielfach wie mit feinen Borsten besetzt fand. Was seine Aetiologie anlangt, so lässt er sich allzu sehr nach jener Richtung hinreissen, die dem Syncytium die Provenienz aus Uterusepithel zuspricht. Wenn er einerseits schreibt: „Ich glaube nun an der Hand meiner Präparate den sicheren Beweis liefern zu können, dass das Syncytium sich durch Umwandlung des Oberflächen- und Drüsenepithels bildet . . . . " und wir zwei Seiten später lesen können: „Ob nun dieses Syncytium lediglich aus dem Uterusepithel gebildet wird, darüber wage ich keine Entscheidung . . " und er daselbst gleichzeitig die Möglichkeit der Syncytiumbildung aus decidualem Gewebe, ja dem Gefässendothel nicht ausschliessen kann, jedoch seine Präparate dafür nicht für beweiskräftig genug erklärt, so liegt darin denn doch ein bedeutender Widerspruch.

Den angeblich sicheren Nachweis der Provenienz aus Uterusepithel liefert er aber nicht einmal am Ei selbst, sondern an einem

---

[1]) Merttens, l. c. (S. 6.)

ausserhalb der Placentarstelle liegenden mit ausgekratzten Schleimhautstückchen. Die Fig. 7, Taf. III, kann mich von der syncytialen Natur der zwischen den Deciduazellen eingestreuten spindelförmigen Elemente nicht überzeugen, ebenso wenig wie aus Fig. 8 sehr klar wird, dass die nach unten zu liegende, angeblich als Auskleidung einer Drüse aufzufassende syncytiale Masse thatsächlich aus Drüsenepithelien hervorgegangen sei. Dass aber das Syncytium des Chorions aus Uterusepithel hervorgegangen, dafür hat Merttens durchaus keinen Beweis geliefert.

Es wurde schon erwähnt, dass wir in unserem Object nirgends weder entfernt vom Ei, noch nahe an demselben ähnliche Bilder wie Merttens finden konnten. Ebenso haben wir uns schon früher über seine ausgezeichnete Beschreibung der Decidua, sowie der Umlagerungszone ausführlich genug geäussert und haben uns auch erlaubt, seine Auffassung der Bildung des intravillösen Raumes durch Ersetzung seiner beiden Schemata I und II durch Fig. I und II, Taf. XIV, zu corrigiren.

Trotz der darin befindlichen Irrthümer zeichnet sich die Merttens'sche Arbeit durch grosse Gründlichkeit und ausführliches Eingehen auf die diesbezügliche Literatur aus.

Mit dem jüngeren der beiden Leopold'schen[1]) Eier haben wir uns schon bei der Capsularisfrage beschäftigt. Es stellt, was die Entwickelung seiner Eihüllen anlangt, ein relativ ziemlich weit vorgeschrittenes Stadium dar und ist es jedenfalls weit älter als das Merttens'sche, hat aber vor diesem den Vorzug, dass es eigentlich das erste in situ behandelte, gut beschriebene menschliche Eichen ist. Es fällt in jene Entwickelungszeit, wo durch vollständigen Verbrauch des Trophoblast das Eichen nur durch wenige Haftzotten mit Serotina und Capsularis in ziemlich lockerer Verbindung steht. An den Berührungsstellen der Haftzotten scheint die Decidua wolkenartig aufgewühlt und es scheinen sich die ersten Anfänge der decidualen Septa zu bilden. Der Zottenüberzug ist nach den Abbildungen ein zweischichtiger, indem unter dem darauflagernden Syncytium eine deutliche einreihige Langhans'sche Zellschicht zu sehen ist. Da aber Leopold und sein Schüler Gaiser der ursprünglichen Langhans'schen Auffassung des bindegewebigen Ursprunges der Zell-

[1]) Leopold, l. c. (S. 6.)

schicht noch huldigen, so ist der Zottenüberzug als aus einer einzigen Epithellage bestehend beschrieben. An der Serotina fand Leopold stellenweise Reste von Uterusepithel(?). Ueber die Provenienz des Syncytiums äussert sich Leopold nicht; es ist wohl auch sein Eichen zur Entscheidung dieser Frage zu alt.

Von den jüngeren Eiern der neueren Zeit wäre das noch von Gunsser[1]) beschriebene zu erwähnen. Es ist allerdings ein Tubenei und daher, wie schon erwähnt, mit der nöthigen Reserve für die uterinen Verhältnisse zu beurtheilen. Er schreibt: „Die Chorionzotten in den Tuben zur Entwickelung gelangender Eier treten in innige Beziehung zu dem mütterlichen Gewebe. Sie legen sich zum grossen Theile an dasselbe an, und zwar nicht bloss mit ihren Enden, sondern häufig mit breiter Fläche. Hierbei geht das veränderte mütterliche Epithel auf dieselben über und bekleidet einen grossen Theil derselben mit einer zweiten Epithellage, welche das dem Choriongewebe angehörige Epithel überdeckt und eine wohl charakterisirte zweite Schicht bildet. Diese Umlagerung des Epithels vollzieht sich unter lebhaften Wucherungserscheinungen am Tubenepithel und es werden dabei Riesenzellen producirt, von denen ein Theil sich an der Oberfläche der Chorionzotten ausbreitet, während ein anderer Theil frei bleibt und früher oder später degenerirt und zugrunde geht." Leider fehlen diesbezügliche Abbildungen zur Erhärtung dieser Befunde.

L. Fraenkel[2]) beschreibt auch kurz seine Beobachtungen an einigen menschlichen Abortiveiern älteren Stadiums. Er konnte daran die Beobachtungen von Kossmann, Merttens und besonders Hofmeier voll bestätigen, sah niemals Flimmerhaare(?) oder einen Borstenbesatz auf dem äusseren Chorionepithel, dagegen Uebergänge zwischen Zottenepithel und Langhans'scher Schicht. Ausserdem findet er aber auch Uebergangsbilder zwischen den Zellen der Zellschicht und dem Zottenstroma und erklärt die Frage nach dem Wesen der Langhans'schen Schicht als durchaus noch nicht hinreichend erklärt. Die Provenienz des Syncytiums für den Menschen lässt er offen und sagt: „In der Schwangerschaft haben Gewebe von ganz verschiedener Herkunft die Neigung, Syncytien zu bilden; es muss also die Bezeichnung „Syncytium" für ein bestimmtes Gewebe ganz

---

[1]) Gunsser, l. c. (S. 87.)

[2]) L. Fraenkel, l. c. (S. 78.)

fallen gelassen werden." Ferner: „Es ist somit für den Menschen nicht nur keineswegs bewiesen, dass das sogenannte äussere Chorionepithel von der Mutter stammt, sondern sogar auf Grund der vergleichenden Thieruntersuchungen durchaus unwahrscheinlich."

Ueber die Befunde von Ulesco-Stroganowa haben wir schon S. 85 ausführlich berichtet.

v. Siegenbeck[1]) beschreibt das Syncytium als eine ohne Cuticula dem Ektoblast direct aufliegende zellgrenzenlose Protoplasmaschicht; an den Kernen fand er nirgends Mitosen, hingegen Erscheinungen, die als amitotische Kerntheilungsfiguren aufgefasst werden könnten. Das Protoplasma enthält Vacuolen und trägt nirgends einen Bürstenbesatz. Reichlich fand v. Siegenbeck im intravillösen Raum freie Syncytialgebilde. „Wenn man die periphere Ektoblastschale mit den Balkeninsertionen erreicht hat, kann man kaum mehr von einer Schicht reden. Das Syncytium nimmt dann die Form selbstständiger freier Riesenzellen an, welche sich mehr oder weniger dem Ektoblast anschmiegen. Solche Riesenzellen kommen in besonders grosser Zahl in der Nachbarschaft des Zusammenhanges der mütterlichen und fötalen Gewebe vor. Sie schwärmen in und um die Blutlacunen, sie schieben sich zwischen das Ektoblast und Compacta, sie bedecken die freie Compacta; man findet sie an den mütterlichen Capillaren, an ihren Mündungen und höher hinauf in der Blutbahn."

Uebergangsformen der Trophoblastkerne zu Syncytiumkernen fand v. Siegenbeck scheinbar keine, er hat hingegen den Eindruck bekommen, das Ektoblast sei immer vom Syncytium scharf geschieden. Er könne aber darüber nicht mehr als eine Vermuthung aussprechen. Während also im v. Siegenbeck'schen Ei das Syncytium bereits jenen Entwickelungszustand und jene Formen angenommen hat, wie sie auch allseits von den Autoren späterer Stadien beschrieben worden sind, bietet sich in unserem Eichen die wahrscheinlich unmittelbar vorausgehende Vorstufe dieses Stadiums dar.

An einer Stelle machte v. Siegenbeck den merkwürdigen Befund einer syncytialen Riesenzelle zwischen dem Mesoblast und Ektoblast der Keimblase und sieht sich dadurch natürlich gezwungen, eine amöboide Wanderungsfähigkeit syncytialer Elemente anzunehmen. Diese Frage, die durch die Wanderungsfähigkeit der serotinalen

---

[1]) v. Siegenbeck, l. c. (S. 6.)

Riesenzellen wohl wahrscheinlich gemacht ist, wäre, wenn sie sich bestätigen würde, nicht nur an und für sich, sondern auch für die Auffassung der Pathologie dieses interessanten Gebildes von grösster Wichtigkeit; sie muss jedoch einstweilen wohl noch offen bleiben, bis weitere diesbezügliche bestätigende Befunde vorliegen, und zwar an vollkommen intacten Eichen. Die Eiblase v. Siegenbeck's hat eben leider einen Riss erhalten und ist in sich zusammen gefallen. Wenn auch v. Siegenbeck erklärt, dass diese syncytiale Zelle nicht ebenso zufällig wie an anderen Schnitten seines Eies solche frei in das Exocoelom gelangten, zwischen Meso- und Ektoderm hineingerathen konnte, so lässt sich doch nicht leugnen, dass es von grösstem Vortheile wäre, wenn wir einen solchen Wanderungsvorgang auch einmal an einem ganz intacten Ei beobachten könnten.

v. Siegenbeck betont mit Recht, dass in der Compacta vorkommende eigenthümlich roth gefärbte grössere Zellen, die, wie der Leser sich erinnern wird, auch an unserem Object reichlich zu finden sind und die eventuell mit Syncytialmassen verwechselt werden könnten, keine solche, sondern veränderte Bindegewebszellen sind.

Ueber die Herkunft des Syncytiums kann sich v. Siegenbeck nicht aussprechen, und ist auch der Meinung, dass nur jüngere Stadien darüber Licht verbreiten können. Wohl kann er aber betonen, „dass er (ich) das Syncytium nie vom Gefässendothel herleiten konnte, das auch ganz sicher weder Uterus- noch Drüsenepithel damit in Verbindung gesehen wurde und dass die Compacta gar keinen Anlass gab, sie als Mutterboden der Syncytiumbildung anzusehen".

Ausserdem muss ich über das v. Siegenbeck'sche Ei, das aus einer 14 Stunden nach dem Tode secirten Leiche einer in einem epileptischen Anfalle durch Verbrennung Verunglückten stammt, noch referiren, dass er an den Kernen des Trophoblasts vom Centrum gegen die Peripherie hin dieselben Veränderungen in Bezug auf Grösse, Färbbarkeit und Degeneration constatiren konnte, wie wir sie an unserem Objecte beschrieben haben. Allerdings kann ich nirgends so deutliche Mitosen im Trophoblast finden wie v. Siegenbeck. Ein fernerer interessanter Umstand ist der, dass v. Siegenbeck die Consumption des Trophoblast serotinawärts weiter vorgeschritten fand als capsulariswärts. Leider stört die Beurtheilung der Verhältnisse der Riss im Ei, der auch zu einer Abhebung der Capsularis auf weite Strecken geführt hat.

Ferner beschreibt v. Siegenbeck eine ähnliche, die Trophoblastschale umgebende ödematöse Zone wie wir in unserer Umlagerungszone und hebt die Schematisirung der Merttens'schen diesbezüglichen Abbildungen hervor.

Weiters constatirt er, dass an den Berührungspunkten des Ektoblast und der Compacta nirgends Spuren eines Uterus- oder Drüsenepithels zu finden seien und spricht sich bestimmt darüber aus, dass in diesem Stadium die wohl stellenweise in der Compacta vorfindbaren Uterindrüsen an den Anhaftungsstellen des Ektoblast keine Rolle spielen.

Sehr ausführlich beschäftigt sich die Arbeit mit der Frage der Zottenbildung, und weiss der Leser bereits aus dem Vorstehenden, dass v. Siegenbeck und ich aus unseren Befunden naturgemäss zu denselben Schlüssen gelangt sind.

Aus dieser vorstehenden Zusammenstellung der in letzterer Zeit gemachten Befunde über das Syncytium ist zu ersehen, dass bis jetzt kein Stadium jung genug war, um daraus auf die Provenienz dieses Gewebes sichere Schlüsse ziehen zu können und haben sich alle Autoren auch darüber nur hypothetisch geäussert. Dass ich in meinen früheren Auseinandersetzungen diesbezüglich den Boden der Hypothese verlassen konnte, liegt in dem Umstande, dass unser Eichen ein so viel jüngeres Stadium darstellt. Für mich steht es vollkommen fest, dass das Syncytium fötaler Provenienz ist und könnte man sich leicht versucht sehen, dies nach unserem Objecte als eine feststehende Thatsache hinzustellen. Wenn mich etwas hindert, dies mit vollkommener Positivität zu behaupten, so sind dies zwei Umstände, erstens ist unser Object ein, wenn auch in seinen Eihüllen vortrefflich conservirtes, aber doch ein Leichenpräparat und es wird vielleicht manche geben, die ihm in Folge dessen die nöthige Beweiskraft abzusprechen geneigt wären, zweitens ist es bislang das einzige bekannte so jugendliche Stadium und bleibt dabei ja immer der Einwand, dass aus einem einzigen Objecte keine bindenden Schlüsse gezogen werden dürfen. Diese beiden Punkte habe ich mir auch stets während des Studiums unseres Objectes vor Augen gehalten und kann ich nur nochmals der Hoffnung Ausdruck verleihen, dass bald durch ein gleiches, der Lebenden entnommenes Object eine Bestätigung meiner Befunde erfolgen möge.

Wenn nun auch die Frage nach der Aetiologie des Syncytiums dadurch vielleicht noch nicht endgiltig abgeschlossen ist (ich erinnere

nur an die Hypothese Hofmeier's), so glaube ich doch, dass unser Object einen werthvollen Beitrag auch in dieser Richtung bedeutet und dass die Forschung über das maligne Deciduom, respective Chorionepitheliom daraus auch wird Nutzen ziehen können.

VI. Die Keimanlage.

Ueber die Keimanlage habe ich schon eingangs berichtet, dass dieselbe etwas weniger gut conservirt erscheint wie die Eihüllen. Immerhin ist sie, wie aus Nachstehendem ersichtlich, einigermassen verwerthbar. Da Vergleichsobjecte fehlten, war anfangs ein sicheres Urtheil über dieselbe unmöglich und daraus resultirten meine sehr vorsichtigen diesbezüglichen Aeusserungen in Leipzig und Braunschweig. Seitdem hatte Prof. Graf Spee in Kiel Gelegenheit, unser Object zu sehen, und der günstige Ausfall seines Urtheiles war geeignet, meine früheren Bedenken über die Verwerthbarkeit des Eichens zu zerstreuen. Wenn auch die nicht tadellose Beschaffenheit der Embryonalanlage gegen das caudale Ende nicht zu leugnen ist, so steht doch die sonstige ausgezeichnete Beschaffenheit und gute Conservirung des Objectes (Eihüllen) ausser jedem Zweifel, was ich hier, um jedem eventuellen Einwurf zu begegnen, nochmals ausdrücklich betone.

Die Embryonalanlage ist natürlich die jüngste bislang bekannte und stellt eine Vorstufe des Embryo v. H. Spee's dar. Sie erstreckt sich über 19 Schnitte, ist also 190 μ lang und fällt in die Schnitte Nr. 41 bis 60. Die Fig. 33 auf Taf. XIII ist dem Schnitte 48 entnommen, liegt also etwas gegen das craniale Ende zu. Ich vermag wohl nichts Besseres zu thun, als zur Beschreibung der embryonalen Verhältnisse den brieflichen Originalbericht Spee's darüber hier wiederzugeben.

Derselbe lautet: „Der ganze vom Chorionektoblast umschlossene Raum des Eies ist bis auf die Eihöhlen der Embryonalanlage von Mesoderm erfüllt. Letzterer ist sehr ungleich in Bezug auf seinen Gehalt an zelligen Elementen. Zahlreicher sind letztere in der dem Chorion anlagernden Mesodermlage, die aus zwei, höchstens vier Zelllagen besteht, und nur an der Stelle, worin die Embryonalanlage enthalten ist, eine grössere Dicke aufweist. Der einwärts davon be-

findliche Theil des Ei-Innenraumes ist sehr arm an zelligen Elementen. Nur vereinzelte Züge mesodermatischer Spindelzellen durchziehen ihn. Dazwischen liegt eine schwach gefärbte, körnig faserige Masse und füllt den meisten Raum. Die Zellzüge verbinden sich oft mit dem Mesoderm, das die Embryonalanlage umkleidet und dem Mesoderm der gegenüberliegenden Eiwand. Stränge, die zwischen diesen Stellen ausgespannt sind, habe ich in allen jüngeren menschlichen Eiern gefunden; sie sind der Präparation sehr hinderlich.

Die Embryonalanlage (in dem Präparate schräg zur Längsachse getroffen) weist zwei sehr kleine Epithelhöhlen (Amnion und Dottersack) auf, die ringsum von Mesoderm umgeben, in einer Verdickung des Chorionmesoblastes enthalten sind. Die Amnionhöhle ist völlig geschlossen. Ihre Wand differenzirt in die dünne, der Eioberfläche näher gelegene Amnionhaut (sehr dünn) und die aus hohen Cylinderzellen bestehende Platte der Keimscheibe (Keimschild-Embryonalschild). Zwischen dieser und der aus zuweilen unscheinbaren Entodermzellen bestehenden Auskleidung des Dottersackes geht eine Mesodermlage durch. Nur an einem (cranialen?) Ende (Schnitt 46) (44, 43?) scheint der zellige Theil des Mesoblastes nicht ganz die Medianlinie zu erreichen. Er liegt dem Dottersack an und ist durch eine „Membrana prima" gegen die dem Ektoblast zugehörigen Bezirke abgegrenzt. Diese Membrana prima (Hensen's) entwickelt sich stets an der Grenze zwischen Ekto- und Mesoblast als feiner Contur. Sie überschreitet die Medianlinie im Präparate. — Die Verhältnisse ergeben sich aus der Serie von Schnitten klar für die meisten Theile der Embryonalanlage. Nur an einem Ende der Serie bieten sich Schwierigkeiten für die Untersuchung, theils wegen der ungünstig gewordenen Schnittführung, theils weil vielleicht Complicationen hier vorliegen; z. B. wäre die Möglichkeit eines Zusammenhanges zwischen Ekto- und Mesoblast auf Grund einiger Schnitte in Erwägung zu ziehen; auch das Verhalten des Dottersackes ist hier schwer zu beurtheilen. Ich halte dieses Ende für das caudale. Von einem isolirten Haftstrang, der die Embryonalanlage mit dem Chorion verbindet, kann nicht gesprochen werden, weil fast das ganze Embryonalgebilde noch wie in eine Verdickung des Chorionmesoderms eingebettet erscheint. Ob schon die erste kleine Anlage eines Entoblastdivertikels (Allantoisgang) aus dem caudalen Ende hervorzuwachsen begonnen hat und (im Schnitt 11 des Embryonalgebildes [auf Objectträger Nr. 4],

respective Schnitt 52) in Form eines Ringes aus epithelartig um ein Lumen geordneten Zellen vorliegt, blieb mir durchaus unsicher. Abgesehen davon, dass die Conservirung der Embryonalanlage etwas weniger gut gelungen erscheint, sehe ich keinen Grund ein, der die Anschauung begründen könnte, die vorliegende Embryonalanlage sei abnorm. Ich finde sie im Gegentheile als durchaus natürliche Vorstufe der Verhältnisse beim Embryo v. H. und in diesem Punkte liegt meines Dafürhaltens eine positive Stütze für die Anschauung, dass die Embryonalanlage in Ihrem Präparate jedenfalls im Grossen und Ganzen normal ist."

Ich kann nicht umhin, hier Herrn Graf Spee nochmals meinen Dank für seine obstehenden Mittheilungen zu äussern.

Es liegt nicht in meiner Absicht, mich selbst weiter über das Embryonalgebilde zu verbreitern, da die Beurtheilung desselben besser dem Fachembryologen überlassen bleibt, und beschränke mich darauf zu bemerken, dass unser Object neben den jungen Embryonen von v. Spee und Keibel abermals einen Beweis abgibt für die Richtigkeit des so frühzeitigen Bestehens einer geschlossenen Amnionhöhle. Zur Aufklärung der für den Menschen noch immer strittigen Frage der Entstehungsweise des Amnionschlusses ist unser Object jedenfalls auch schon zu alt. Ob v. Spee mit seiner Annahme einer ähnlich wie bei Cavia etc. stattfindenden Blätterumkehr beim Menschen Recht behält, eine Annahme, gegen die Keibel meines Erachtens schwerwiegende Gegengründe ins Feld führt oder ob die bisherigen Anschauungen über den Schluss der Amnionfalten bei höheren Säugern Geltung behalten müssen oder ob am Ende gar Spaltungsvorgänge im embryonalen Epiblast, wie sie für Muriden von Selenka[1]) und Duval,[2]) für Insectivoren von Hubrecht[3]) nachgewiesen sind, für den Menschen in Betracht kommen, bleibt wohl zur Entscheidung an noch jüngeren Stadien vorbehalten.

---

[1]) Selenka, Studium über Entwickelungsgeschichte der Thiere. Heft 1 und 3. Wiesbaden 1883, 1884.

[2]) Duval, Le Placenta des Rongeurs. Journal de l'Anat. et de Physiolog. 1889—1892.

[3]) Hubrecht, l. c. (S. 8.)

Hubrecht, Die Phylogenese des Amnions und die Bedeutung des Trophoblastes. Verhandl. d. konik. Akad. d. Wetensch. te Amsterdem. Dl. IV, Nr. 5, 1895.

Diese so ausserordentlich früh stattfindende Abspaltung des Dottersackes durch die mächtige mesodermale Entfaltung des Exocoeloms ist eine nun durch genügende Objecte bestätigte, feststehende Thatsache. Wie frühzeitig diese Abspaltung des Dottersackes von peripherem Epiblast zu Stande kommen muss, das zeigt die ausserordentliche Kleinheit des ersteren in unserem Objecte. Angenommen der Dottersack hätte von dem Momente an, wo ihn die extraembryonale Mesodermspalte an seiner ganzen Oberfläche umgab, an dem allgemeinen Wachsthum des Eies theilzunehmen aufgehört, eine Annahme, welche jedoch schon aus dem Umstande, dass der Dottersack auch späterhin weiter wächst, als vollkommen unbegründet abgewiesen werden muss, so müssten wir selbst unter dieser Voraussetzung den Zeitpunkt dieser mächtigen Mesodermentwickelung in ein bis vor kurzer Zeit ungeahnt frühes Entwickelungsstadium verlegen, jedenfalls in eine Zeit, wo das Ei weit kleiner als 1 Millimeter im Durchmesser ist. Keibel hat schon diese Idee ausgesprochen und den Vorgang durch sehr treffende Schemata erläutert.

Wenn auch die histologischen Verhältnisse am caudalen Ende der Embryonalanlage sichere Schlüsse unmöglich machen, so beweist doch der Umstand, dass letztere eigentlich als Ganzes noch in einer Mesodermverdickung liegt, wie sehr richtig die ursprüngliche His'sche Auffassung des Haftstieles (späteren Bauchstieles) ist, und bietet also unser Embryo im Vereine mit denen von Spee und Keibel eine neuerliche Stütze dafür.

VII. Einiges über thierische Placentation.

Zum Schlusse also noch einige Worte über die Errungenschaften der thierischen Placentationsforschung.

Dass wir bei der Verwerthung dieser für unsere Erkenntniss beim Menschen die grösste Vorsicht zu gebrauchen gelernt haben, ist eingangs erwähnt. Dies schliesst jedoch nicht aus, dass trotz ihrer grossen Verschiedenheiten in den einzelnen Säugerclassen die Placentation ein ausserordentlich wichtiges, vergleichend anatomisches Moment geworden ist und lässt es sich nicht leugnen, dass gerade durch diesbezügliche Untersuchungen der letzteren Zeit bei verschiedenen Säugethiergattungen, so insbesondere bei einzelnen Insectivoren, Lemu-

…en über die phylogenetische
… ier Placentation jedoch ist
…schaft und stellt ein noch un-
… aum daran zu zweifeln, dass es
…en wird, die dabei ans Tages-
… Schlüsse mit den durch die
…en in erfreulichen Einklang zu
…n in seinen Werken, sondern auch
…sdebatte auf der Braunschweiger
… mit Nachdruck hingewiesen, wie
…acentationsforschung vergleichend
…sser Acht zu lassen. Wir finden es
…efern die Wechselwirkung zwischen
…eichender Anatomie bereits Früchte
…ndlegende principielle Ansichten rück-
…ente Insectivorengattungen, wie Erina-
…v primitive Charaktere bewahrt haben
…u Stammgruppe in engster Verwandt-
…e Stammform der Primaten sich bereits
…on denjenigen der anderen placentaren
…uss. Dies seien Resultate, die, abgesehen
…Ergebnissen [Osborne,[2]) Huxley[3])], aus
…ation erschlossen werden können.*) Den
…ubrecht's[4]) über die verschiedenen Keim-

…sogar bei einem recenten Beutler [Perameles J. P.
…re allantoïde Placentation zu constatiren, ein Factum,
…zur Kenntniss brachte, lässt schliessen, dass wir den
…vorgänge in ein viel früheres geologisches Zeitalter
…ser anzunehmen gewohnt waren.

…Placentation of Perameles. Quart. Journ. of micr. Sc. Vol. XL,
…

…of the Mammalia in North-America. Studies from the
…Columbia College Vol. I, n. 2.

…Application of the Laws of Evolution to the Arrangement
…Zool. Soc. London 1880, S. 649.

…Die Phylogenese des Amnions und die Bedeutung des Tropho-
…der Konin Klijke van Wetenschappen te Amsterdam. Amster-

…(S. 8)

blasen und Eihüllen[1]) haben wir es zu verdanken, dass gewisse recente und fossile Lemuridenspecies, z. B. Tarsius spectrum und sein fossiler Verwandter Anaptomorphus homunculus (Cope) aus den Prosimiae auszuschalten und den Primaten einzuordnen sind. Aus seinen Abhandlungen über die Placentation von Erinaceus europaeus, Tarsius spectrum und Sorex kommt er zu dem Schlusse, dass man vom vergleichend anatomischen Standpunkte aus in der aufsteigenden Thierreihe wohl nur jene Classen zu Vergleichsobjecten mit dem Menschen heranziehen dürfe, welche auch thatsächlich dem Menschen am nächsten stehen. Die in Bezug auf die Placentation anfangs am meisten Untersuchten waren Nager und Carnivoren, weil sie eben am leichtesten zu beschaffen sind; erst später wandte sich die Forschung den Chiropteren, Insectivoren, Lemuriden und Affen zu. Da diese letzteren Classen dem Menschen bedeutend näher stehen, wird die Forschung gut daran thun, die Untersuchungen über Placentation auf diese zu concentriren und darin vergleichend embryologische Gesichtspunkte für den Menschen zu suchen. Diese nahe Verwandtschaft der Insectivoren und Lemuriden mit dem Menschen wird ja thatsächlich einerseits durch die Funde der fossilen Vorfahren im Eocen und andererseits durch auffallende Homologien in den ersten Placentationsstadien bei recenten Formen zur Genüge bestätigt.

Die schwere Beschaffbarkeit genügenden und gut conservirten Affenmateriales ist sehr zu bedauern und liegt darin der Grund, warum unsere Placentationskenntnisse über diese dem Menschen zunächst stehenden Säuger noch so vereinzelte und lückenhafte sind. Wir sind in Folge dieser und so vieler anderer Lücken also bislang nicht im Stande, die Placentation vom phylogenetischen Standpunkte aus sicher zu beurtheilen und kommen auch hier wie bei jedem anderen phylogenetischen Gesichtspunkte die vielen entwickelungsgeschichtlichen Variationen und caenogenetischen Vorgänge in Betracht.

Jedenfalls aber wird dieser Rath Hubrecht's von jedem, der sich mit Placentationsforschung abgibt, zu beherzigen sein.

---

[1]) Hubrecht, De Placentatie von de Spitzmuis (sorex vulgaris) Verhandlg. d. konik. Akad. d. Wetensch. ti Amsterdam, H. III, Nr. 6, 1892.

Hubrecht, Die Keimblase von Tarsius . . . Festschrift für Gegenbauer. Leipzig 1896.

Hubrecht, The Development of the Mole (Talpu europea)... Quart. Journ. of microsc. Science 1883. Vol. XXIII, new ser.

Deutlicher als durch viele Worte dürfte dem Leser die grosse Verschiedenheit in der Entstehung, dem Aufbau und der schliesslichen Form der Placenta bei den einzelnen Säugerclassen ein Blick auf die untenstehende Tabelle belehren, welche unter Nichtberücksichtigung histologischer Details nur das Bestehenbleiben oder Verschwinden einer omphaloïden Placentation, die schliessliche Form der Allantoisplacenta und das eventuelle Vorhandensein einer Capsularis berücksichtigt.

Dottersack, Dottersackkreislauf, omphaloide Placenta	Allantois Allantoisplacenta Form der Placenta, Capsularis	Ordnung
beide		Monotremen
Nur Dottersack oder Nabelblasenplacenta	Allantois rudimentär, kein Kreislauf (Perameles: allantoide Placentation)	Marsupialia
Nabelblasenfeld, Omphalochorion	diffuse Allantoisplacenta	Perissodaktyla
Dottersack verschwindet früh, -Kreislauf von untergeordneter Bedeutung	diffuse Allantoisplacenta	Cetacea
Dottersack und Kreislauf verschwinden früh	Placenta multiplex, Allantoischorion } Wiederkäuer Placenta diffusa . . Schwein	Atriodaktyla
Dottersack und -Kreislauf erhalten sich bis zur Geburt	Placenta zonaria, Ektoplacenta, Capsularis rudimentär	Carnivoren
dto.	Placenta zonaria	Pinnipedia
Dottersack verschwindet früh	Placenta zonaria	Sirenia
dto.	Placenta zonaria	Proboscidae
Dottersack und Kreislauf erhalten sich	Placenta biloba, discoidea, Ektoplacenta	Leporiden (Rodentia)
Anastomosen		
Es kommt fast gar nicht zur Bildung eines Dottersackes und Dottersackkreislaufes	Blätterumkehr, Ektoplacenta, Discoidea, gestielt (Capsularis)	Muriden, Subungulaten (Rodentia)
Dottersack und Kreislauf erhalten sich rudimentär, Omphalochorion	Placenta diffusa, schliesslich napfförmige Placenta (bursiformis) (Capsularis?)	Chiropteren

Dottersack, Dottersackkreislauf, omphaloide Placenta	Allantois Allantoisplacenta Form der Placenta, Capsularis	Ordnung
dto.	zuerst Placenta diffusa (Trophoblast) zuletzt Placenta discoidea, Capsularis (Talpa keine)	Insectivoren
Dottersack und Kreislauf verschwinden früh	glockenförmige Placenta (Myrmecophaga, Tamandia, Bradypus) (Orycteropus: Placenta zonaria) Choelopus: Capsularis	Edentata
Dottersack und Kreislauf verschwinden sehr früh	diffuse, respective glockenförmige Placenta (Tarsius: Placenta discoidea)	Prosimiae
Dottersack und Kreislauf rudimentär	zuerst Placenta diffusa, dann Placenta discoidea, niedere Affen: Pl. dupplex (Caps. rudimentär), Anthropoiden: Pl. simplex (Capsularis)	Pitheci
Dottersack rudimentär	zuerst Placenta diffusa, dann Placenta discoidea simplex (Capsularis)	Homo s.

Was die erste Anlagerung des Eichens am mütterlichen Boden und sein Inverbindungtreten mit mütterlichem Gewebe anlangt, so herrschen in den einzelnen Säugerclassen die allergrössten Variationen. Allerdings sind noch nicht für alle diese die primitivsten Vorgänge sicher genug festgestellt. Wenn auch die späteren Placentationsvorgänge, die Art und Weise des Stoffwechselaustausches zwischen Ei und mütterlichem Nährboden, das Vorkommen der Capsularis oder das Fehlen derselben, die Art und Weise der gegenseitigen Annäherung und die Wechselbeziehungen von fötaler und mütterlicher Blutbahn, schliesslich auch die so variable Form der Placenta, kurz, wenn auch die ganze Art und Weise der späteren Placentation zu der jeweiligen Anlagerungs- und Einbettungsweise des Eies selbstverständlich in einem natürlichen causalen Connex steht, so ist doch letztere von Factoren abhängig, die mit der späteren Placentation nichts zu thun haben. Einer der Hauptfactoren liegt in dem relativen Grössenverhältnisse von Uteruscavum und Ei. Da nun die Grösse der Eier sowohl als auch die Weite der uteri, respective Uterushörner bei den einzelnen Säugerclassen wesentlich differiren, so ist es wohl klar, dass die Beurtheilung der Eieinbettung vom vergleichend anatomischen Standpunkte nicht von demselben Gesichtspunkte aus stattfinden kann wie die der späteren Placentationsvorgänge. Es kann uns daher

nicht wunder nehmen, wenn wir beim Menschen einen Einbettungsmodus des Eies wiederfinden, wie er bei Cavia constatirt ist, während doch die Placentationsvorgänge beider später wesentlich differiren, andererseits die Eieinbettung bei Erinaceus eine vom Menschen differente ist, während die Placentationen sehr viel Gemeinsames darbieten. Er darf daher die menschliche Eieinbettung nicht etwa als ein Rückschlag betrachtet werden, sondern sie und die Placentation sind vergleichend anatomisch auseinander zu halten.

Die Literatur über die thierische Placentation ist zu einer solchen Mächtigkeit angeschwollen und die Schwierigkeit diese zu beurtheilen ist für jemanden, der nicht selbst in jahrelangem mühsamen Arbeiten Gelegenheit hatte, diese an allen Säugerclassen zu studiren, eine so bedeutende, dass ich es mir nicht beifallen lassen kann, etwa in Form eines Sammelreferates auf alle diesbezüglichen Arbeiten einzugehen, ganz abgesehen davon, dass es den uns gesetzten Rahmen dieser Publication weit übersteigen würde. Hoffentlich folgt den Sammelreferaten Strahl's[1]) bald eine neue Fortsetzung. In dankenswerther Weise hat auch O. Schultze[2]) in knapper, aber doch eingehender Form dieses Thema behandelt und kann ich nichts anderes thun, als den Leser auf dieses Werk verweisen.

Wenn mich etwas veranlasst, auf einen oberflächlichen Vergleich der frühen menschlichen Placentation mit der bei ihm zunächst stehenden Säuger mit wenigen Worten einzugehen, so ist es der Umstand, dass die Verhältnisse des menschlichen Trophoblastes eben erst jetzt angefangen haben klar zu werden.

Ebenso wie das möglichst innige Aneinandertreten fötaler und mütterlicher Blutbahn, das Hauptmoment für die Ernährung und Entwickelung des Eies, sich auf verschiedene Art und Weise abspielt (ich erinnere nur an den Unterschied zwischen Carnivoren und Nagern, wo bei ersteren die mütterlichen Capillaren ihr Endothel behalten, während die fötalen es verlieren und bei letzteren das Umgekehrte der Fall ist), ebenso verschieden sind auch die Verhältnisse in Bezug auf die Innigkeit der gegenseitigen Durchwachsung fötalen und mütterlichen Gewebes überhaupt. Während wir bei Nagern und Carnivoren einen qualitativ und quantitativ für beide

---

[1]) Strahl, l. c. (S. 77.)

[2]) Schultze, l. c. (S. 25.)

Theile gleichwerthigen Durchwachsungsprocess vorfinden, vermissen wir einen solchen wenigstens in den ersten Entwickelungsstadien bei den höher gestellten Säugern.

Aber auch schon bei den Nagern und Carnivoren wurde durch die so eingehenden, durch ihre Weitläufigkeit für den Leser allerdings etwas ermüdenden Untersuchungen Duval's[1]) und durch den von ihm erbrachten Nachweis einer mächtigen fötalen Ektoplacenta das Prävaliren der fötalen Wucherung gegenüber der mütterlichen, das in so bedeutend grösserem Masse bei den höheren Säugern hervorsticht, in seinen ersten Anfängen klar.

Die Verhältnisse der menschlichen Trophoblastschale finden besonders bei Chiropteren und Insectivoren auffallende Analogien und müssen wir daher auf die ersten Placentationsvorgänge bei diesen etwas näher eingehen. Ausgezeichnete Untersuchungen über die Chiropteren-Placentation verdanken wir van Beneden,[2]) Frommel,[3]) Duval,[4]) Nolf,[5]) Göhre.[6]) Wenn wir die Ergebnisse dieser mit dem, was wir vom Menschen wissen, vergleichen, so wäre Folgendes zu erwähnen:

Die zwei hervorstechendsten Phänomene bei der Placentation der Chiropteren sind Transformation des Ektoderms, welches einen plasmodialen Charakter annimmt (Plasmodiblast) und Veränderungen der Capillaren des mütterlichen Bodens. Beide sehen wir auch beim Menschen, wenn auch in etwas anderer Form. Während bei den Fledermäusen in den allerfrühesten Stadien die Verdickung des Epiblast bis auf eine einreihige, deutlich Zellgrenzen zeigende Zellschicht (Cytoblast, van Beneden) zu einer gleichmässigen, mächtigen plasmodialen Schicht wird und während in späteren Stadien, wenn die Allantois hervorgewachsen ist und mesodermale Sprossen die Epiblastschicht einbuchtend diese zottenförmig vorwölben, an diesen Stellen, wo später Zotten werden, nur eine sehr geringe Vermehrung und

---

[1]) Duval, l. c. (S. 112.)
Duval, Le Placenta des Carnassiers. Journ. de l'Anat. et de la Physiolog. 1893 u. ff.

[2]) van Beneden, l. c. (S. 8.)

[3]) Frommel, l. c. (S. 29.)

[4]) Duval, l. c. (S. 8.)

[5]) Nolf, l. c. (S. 8.)

[6]) Göhre, Dottersack und Placenta des Kalong (Pteropus edulis). In Selenka, Studien über Entwickelungsgeschichte der Thiere, Heft 5, 2. Wiesbaden 1892.

Anhäufung von Epiblastzellen zu finden sind, indem gleichzeitig die Plasmodiumschicht um so mächtiger geworden ist, sehen wir beim Menschen eine massenhafte, schon in den frühesten Stadien sich entwickelnde Verdickung des Epiblast zu einer Trophoblastschale mit überall deutlichen Zellgrenzen, die das Ei ringsum umgibt und an deren äusserster Peripherie sowohl wie auch, wenn das Blut sich im Trophoblast Lacunen ausgewühlt hat, überall an der Grenze zwischen Ektoderm und Blut, als relativ dünnen Belag eine plasmodiale Umwandlung von Ektodermzellen (Syncytium).

Ein weiterer Unterschied besteht darin, dass bei den Fledermäusen das Gefässendothel selbst an den am meisten einwärts gelegenen, von Plasmodiblast umhüllten Capillaren sich sehr lange intact erhält und an den epiblasmodialen Gefässen ein ganz eigenthümlicher Process hochgradiger Hypertrophie am Endothel sich abspielt. Beim Menschen dagegen geht, so weit unsere Kenntnisse jetzt reichen, erstens das Endothel, sobald der Trophoblast an die präformirten Capillaren gelangt, respective an den in der Umgebung der periphersten Schichten neu gebildeteten Capillarrohren bald nach ihrer Bildung wieder zugrunde; es hat also ein ausserordentlich kurzlebiges Dasein und zweitens kann man beim Menschen eine solche Wucherung am Gefässendothel nirgends finden. Es sind zwar an einzelnen Endothelrohren die Kerne etwas dichter gestellt, stellenweise geschwellt und in das Gefässlumen etwas prominent, aber eine Mehrschichtigkeit oder Theilungsfiguren sind nirgends zu finden.

Wenn also auch die Veränderungen am Ektoderm im Princip dieselben sind und nur das quantitative Verhältniss ein anderes ist, und wir darin abermals ein Zeichen der nahen Verwandtschaft der beiden Classen erblicken können, so ist doch das Verhalten der mütterlichen Gefässe zu dem fötalen Gewebe, somit wahrscheinlich auch das Verhältniss des Gasaustausches und der Ernährung des Eies zum Theile zeitlich verschoben, zum Theile ein ganz anderes. Ueber letzteres hat Nolf sich in ganz lesenswerthe Speculationen eingelassen; bei der Mangelhaftigkeit unserer Hilfsmittel in mikrochemischer Beziehung jedoch ist diesbezüglich ausserordentliche Vorsicht geboten. Speciell beim Menschen sind wir noch vollkommen im Unklaren und auf vage Hypothesen angewiesen.

Eine Analogie, was die Gefässbahnen anlangt, liegt zwischen beiden in der Gefässneubildung, die jedoch (wenn wir aus diesem

einen menschlichen Stadium einen Schluss ziehen dürfen) bei der Fledermaus in viel mächtigerer Weise stattfindet als beim Menschen.

Bei der Fledermaus erfährt nach dem Gesagten der Process der unmittelbaren Bespühlung des fötalen Gewebes durch mütterliches Blut (Schwund des Endothels) eine starke Retardation; was bei den Nagern und beim Menschen schon ausserordentlich früh stattfindet, sehen wir bei den Chiropteren in weit späteren Stadien eintreten.

Der Plasmodiblast wächst durch Zuschuss an Masse seitens des Cytoblast einerseits (Couche intermediaere, Duval) und durch karyokinetische Vorgänge andererseits. Letztere sind nach Duval selten und wenig intensiv. Die Beschreibung der Kerne des Plasmodiblast, die Duval gibt, stimmt ziemlich mit den Befunden am Menschen.

Der Plasmodiblast ist peripherwärts gegen die Couche claire gleichmässig durch eine gerade Linie abgegrenzt — beim Menschen ist es der Trophoblast gegen die Umlagerungszone nicht. Die Couche claire (Frommel, Faserschicht) ist vollkommen analog der Umlagerungszone beim Menschen. Die Beschreibung, die Duval auf S. 428 gibt, stimmt ganz mit den Befunden an unserem Objecte überein, nur ist bei der Fledermaus die Grenze gegen die Compacta eine schärfere als sie in unserem Stadium sich darstellt. In dieser Couche claire sollen nach Duval einzelne Capillaren eine Art Adventitia erhalten; er erklärt sie als zuführende Gefässe.

Eine so genaue Trennung der Capillarrohre, wie sie Duval bei den Chiropteren durchführt, in Capillaires interplasmodiaux und C. epiplasmodiaux, sowie ein genauer Nachweis der zu- und abführenden Bahnen, wie er besonders von Nolf geliefert wird, ist an unserem Objecte nicht möglich und könnte letzterer wohl auch nur an einer ganzen Serie von frühen Stadien erbracht werden.

Dass bei den Fledermäusen der Plasmodiblast vorrückt und während dieses Vorrückens epiplasmodiale Gefässe in seinen Bereich zieht und umhüllt, Gefässe, die eine bedeutend hypertrophische Endothelwand besitzen und dass unmittelbar darauf an diesen nun im Plasmodium liegenden Capillaren die Hypertrophie schwindet und sie wieder einen einfachen Endothelbelag darbieten, spricht für eine eigenthümliche delätere Wirkung des Plasmodiblast (Syncytium) auf das Endothel.

Vielleicht sind beim Menschen bis zu dem uns vorliegenden Stadium ähnliche wie bei der Fledermaus am Plasmodiblast und den

Capillaren zu beobachtende Vorgänge schon abgelaufen. Die Einstülpung des Cytoblast zu Zotten beginnt bei der Fledermaus erst, wenn schon durch die corrodirende Wirkung des Plasmodiblast die Atrophie und der Zerfall der Endothelwandungen der intraplasmodialen Gefässe eingetreten ist und wenn sich daraus Lacunes sanguimaternelles gebildet haben. Nachdem wir in unserem Objecte beim Menschen ein Stadium haben, wo das Mesoderm anfängt den Trophoblast einzustülpen, so drängt sich (vorausgesetzt, dass wir überhaupt berechtigt sind, den Ablauf gleicher Processe in zeitlicher Beziehung zu vergleichen) die Erwägung auf, ob nicht in unserem Stadium ähnliche Vorgänge wie die bei Myotus murinus beschriebenen schon abgelaufen sind.

Frommel[1]) hat als erster die Placentation bei Myotus murinus eingehend studirt und in einem ausführlichen, mit prachtvollen Tafeln ausgestatteten Werke die Resultate niedergelegt. Die Untersuchungen der späteren Forscher stimmen mit den seinigen im Allgemeinen überein, jedoch bestehen auch hier einige noch nicht ausgeglichene Widersprüche. Frommel bezeichnet dies, was von van Beneden, Duval, Nolf als Plasmodiblast beschrieben und auf ektodermalen Ursprung zurückgeführt wird, als Decidualschicht und lässt diese aus subepithelial liegenden bindegewebigen Decidualelementen hervorgehen. Bezüglich des Verschwindens des Epithels, der mächtigen mütterlichen Gefässproliferation, sowie des Verhaltens der Faserschicht besteht erfreuliche Uebereinstimmung und ist zu hoffen, dass auch die noch vorhandenen Differenzen (vide Nolf, S. 595, und Hubrecht, S. 359 u. ff.) sich aufklären werden.

Wenn die Placentation bei Chiropteren, wie wir gesehen, auch viele Aehnlichkeit darbietet mit der menschlichen, so wird sie doch in dieser Hinsicht noch weit von der bei Insectivoren übertroffen; sie stellt eben quasi eine Uebergangsstufe von der bei Rodentien und Carnivoren zu der letzteren dar.

Diese wurde hauptsächlich von Hubrecht[2]) bei Erinaceus europaeus und Sorex, von Heape,[3]) Strahl[4]) und Vernhout[5]) bei

---

[1]) Frommel, l. c. (S. 29.)

[2]) Hubrecht, l. c. (S. 8.)

[3]) Heape, The Development of the mole (Talpa europaea). Quarterly Journ. of microscop. Science 1883, Vol. XXIII, new ser.

Talpa studirt. Das Charakteristischeste und für uns wichtigste Moment liegt in dem Umstande, dass bei der Igelkeimblase schon im zweiblätterigen Stadium eine mächtige Epiblastwucheruug (Trophoblast) besteht, die durch immer reichlicher werdende Hohlräume (Blutlacunen) durchsetzt erscheint, in welch letztere mütterliches Blut einbricht. Die Trophoblastschale ist umgeben von einer mächtigen Schicht neugebildeter mütterlicher Capillaren (Trophospongia). Der Trophoblast wird einerseits durch den mütterlichen Blutstrom, andererseits durch das Hineinwuchern des Mesoderms allmählich zu immer dünneren Schichten ausgesponnen. Wir sehen also ganz dieselben Vorgänge, wie wir sie für den Menschen kennen gelernt haben, sich hier abspielen. Auch die Verhältnisse des mütterlichen Gefässendothels bieten viele Aehnlichkeiten, indem die Blutlacunen des Trophoblast endothelfrei sind und auch das Endothel der umgebenden mütterlichen Capillaren zugrunde geht. Bei der Igelplacentation finden wir ähnlich wie bei den Chiropteren an den Trophoblast angrenzend eine mächtige Capillarschicht, in der die Endothelwucherung und der Schwund des intravasculären Gewebes um vieles bedeutender und hervorstechender ist als in unserem menschlichen Stadium. Angrenzend an die Trophospongia hat Hubrecht eine Schicht gefunden, welche vielleicht der Faserschicht, respective Umlagerungszone vergleichbar ist. An der äusseren Grenze derselben liegt die von ihm mit dem Titel Deciduofracts bezeichnete Zellschicht, über deren Natur er sich jedoch nicht ganz decidirt aussprechen kann. Er ist jedoch geneigt die ungemein grossen, auch einen grossen Kern führenden Zellen als zerstörende, zugleich aber dem benachbarten Embryo auch wieder Nahrung zuführenden Plastiden aufzufassen. Der Umstand, dass er in ihnen Körperchen vorfand, welche rothen Blutkörperchen gleichen — „I will here only notice that their protoplasm has very often (in the preparations in balsam) the aspect as

---

[4]) Strahl, Ueber den Bau der Placenta. I., II., III. Sitzungsber. d. Gesellsch. z. Erforschung der gesammten Naturwissenschaft zu Marburg 1889—90.

Strahl, über den Bau der Placenta von Talpa europea und über Placentardrüsen. Anat. Anzeig. 1890.

Strahl, Untersuchungen über den Bau der Placenta. I u. V. Arch. f. Anat. u. Physiolog., anat. Abthlg. 1889, und Anatom. Hefte von Merkel u. Bonnet 1892.

[5]) Vernhout, Ueber die Placenta des Maulwurfes Anat. Hefte von Merckel und Bonnet, I. Abth., Heft 14.

if it were gorged with or formed of material of red blood-corpuscles (S. 325) — veranlasst mich, den Blick des Lesers nochmals auf jene Abbildungen zu lenken, Fig. 34 bis 39, Taf. XIII, welche auf unserem Ocjecte in der Umlagerungszone und deren Umgebung zwar nicht als continuirliche Schicht, aber doch vereinzelt eingestreut in das deciduale Gewebe zu finden sind und deren Natur einstweilen ebenso zweifelhaft bleiben muss wie die der Deciduofracten beim Igel.

Die Igelplacenta ist ähnlich wie die menschliche hauptsächlich fötalen Ursprunges. In Bezug auf die omphaloïde Placentation unterscheidet sie sich wesentlich von letzterer, indem die Dottersackplacenta anfangs mächtig entwickelt ist; bald jedoch faltet sich der Dottersack, die mesodermalen Sprossen werden aus ihrer Trophoblastumhüllung herausgezogen, die Dottersackplacenta verödet und der Dottersack selbst schrumpft zu einem unscheinbaren Gebilde zusammen.

Auch die Placenta von Talpa und Sorex ist trophoblastischer Herkunft.

Bezüglich des Uterusepithels sind insofern Verschiedenheiten zu constatiren, als dasselbe bei Erinaceus und Talpa sehr früh verschwindet, während bei Sorex der Trophoblast mit einer mächtigen Wucherung des Uterusepithels verschmilzt. Strahl lässt allerdings auch für Talpa, sowie für Nager und Carnivoren das Uterusepithel bestehen bleiben.

Der Mangel einer Syncytiumbildung bei Insectivoren dürfte wohl darin seine Erklärung finden, dass durch den allmählichen völligen Verbrauch des Trophoblast und den ausgiebigen Endothelschwund für die Ernährung des Embryo eine zwischengelagerte Protoplasmaschicht überflüssig, ja hinderlich erscheint.

Bezüglich der Einbettung des Igeleies und der Capsularisbildung verweise ich den Leser auf S. 26 und 27.

Hubrecht betont ausführlich die wahrscheinlich sehr nahe Verwandtschaft der Igel- und Menschenplacenta und erscheinen seine diesbezüglichen Vermuthungen durch unser und v. Siegenbeck's Ei hiermit bestätigt.

Die Placentation von Tarsius spectrum lässt auch eine mächtige Trophoblastwucherung erkennen, in der eines Endothels entbehrende Trophoblastlacunen von mütterlichem Blut durchströmt sind. Das Ei setzt sich an die vom Uterusepithel denudirte wuchernde Mucosa fest.

Diese und andere Analogien mit höheren Säugern sind der Grund, warum Hubrecht diese Species den Primaten eingeordnet wissen will.

Die Placentation bei Affen wurde in ihren späteren Stadien, respective an der reifen Placenta durch Turner[1]) (Macacus) und durch Waldeyer[2]) (Inuus nemestrinus) studirt und dabei wichtige Thatsachen, sowohl was die Verbindung der uteroplacentaren Gefässe mit dem intravillösen Raum als auch was die Auskleidung des intravillösen Raumes selbst anlangt, niedergelegt. Diese, so wichtig sie auch für die Placentation im Allgemeinen sind, bieten jedoch keine Anhaltspunkte, um daraus auf frühe Placentationsverhältnisse Rückschlüsse zu machen und brauche ich daher darauf wohl nicht speciell einzugehen. Unsere Kenntnisse über die frühen Entwickelungsstadien der Affenplacenta liegen leider noch sehr im Argen. Selenka ist der Einzige, welcher bisher Gelegenheit hatte, junge Keimblasen im Uterus zu bekommen, jedoch gerade bei den jüngsten zwei von denselben, Keimblase *a* (Semnopithecus maurus) und Keimblase *b* (S. pruinosus), passirte das Malheur, dass dieselben bei der Präparation an der Nadel haften blieben und aus ihrem Eibett herausgerissen wurden. Die Keimblase *c* (Cercocebus cynomolgus) wurde zwar im Uterus belassen, Selenka erklärt jedoch selbst aus der Reconstruction der Schnittserie Details nicht mit der nöthigen Sicherheit angeben zu können. In Fig. 12, Taf. 35, gibt er zwar eine Abbildung der Chorionzotten und kann man daraus ganz schön die Doppelschichtigkeit des Chorionepithels erkennen; nachdem jedoch an dieser Figur kein mütterliches Gewebe mit abgebildet ist, so ermöglicht uns dieselbe nicht, uns ein Urtheil über die Verbindung fötalen und decidualen Gewebes zu bilden. Selenka erklärt den oberen Protoplasmamantel der Zotten als Drüsen-, respective Uterusepithel. Keimblase *f* (Cercocebus cynomolgus) wurde ebenso aus dem Uterus ausgelöst. Dies ist alles, was ich in Selenka's Werk finde, und stellt er weitere Forschungen in Aussicht, die jedoch meines Wissens noch nicht der Oeffentlichkeit übergeben sind. Die von ihm aufgestellte Behauptung des directen Ueberganges von Uterusepithel in Syncytium, sowie des Einwachsens der Zotten in die Uterindrüsen finde ich leider nirgends

---

[1]) Turner, On the placentation of the apes with a comparison of the structure of their placenta with that of the human female London. Philosoph. Transact. 1878.

[2]) Waldeyer, l. c. (S. 69, S. 2.)

durch entsprechende Abbildungen bekräftigt und würde sich Selenka gewiss den Dank aller Placentationsforscher sichern, wenn er gerade jene Stellen aus der Uebersichtsabbildung Fig. 11, Taf. 35, aus denen diese Details erkenntlich wären, in starker Vergrösserung wiedergäbe. Für einen Anthropoïden, Hylobates, hat Selenka das Vorhandensein einer Reflexa constatirt, jedoch lässt sich auch aus dieser Beobachtung kein Schluss auf den Einbettungsmodus ziehen, weil Selenka ganz junge anthropoïde Keimblasen mit noch unfertiger Capsularis nicht zur Verfügung standen. Der Leser sieht dass das, was wir über frühe Affenplacentation wissen, eigentlich blutwenig ist und gestattet das Vorhandene nicht einmal auch nur oberflächliche Vergleichsschlüsse mit dem Menschen.

Zum Schlusse sei noch erwähnt, dass in letzterer Zeit L. Fraenkel durch zahlreiche Untersuchungen an verschiedenen Säugern und durch Vergleich seiner Resultate mit den von anderer Seite schon bekannten nachzuweisen versuchte, dass bei den meisten Säugerclassen das Uterusepithel zur Bildung des Syncytiums nicht beiträgt. Leider standen jedoch auch Fraenkel nicht bei allen Classen die allerjüngsten Stadien zur Disposition und ist es wohl zu bedauern, dass auch er seine Untersuchungen nur mit Uebersichtsbildern in schwacher Vergrösserung belegte.

Figuren-Erklärung.

(Sämmtliche Abbildungen sind mit Zeiss'schem Instrumente und Zeiss-Abbé'scher Camera gezeichnet. Objectiv, Ocular und Tubuslänge sind bei jeder Figur angegeben.)

(Doppel-) Tafel I.

Fig. 1. Einem der grössten Durchmesser des Eies entnommenes Uebersichtsbild. *G.P.* Gewebspilz, *a—b* Einbruchspforte des Eies, *U.E.* Uterusepithel, Cap. Capsularis, *Tr.* Trophoblast, *Ca.* mütterliche Capillaren, *Dr.* Drüsen, *Bl.L.* Blutlacunen, *K A.* Keimanlage, *Comp.* Compacta, *M.* Mesoderm. ➽ Richtung gegen die im Schnitte noch getroffene, auf der Abbildung jedoch nicht mehr ersichtliche Furche in der decidua vera. Zeiss, Obj. B. Oc. 2, Tub. 20 Centimeter.

Tafel II.

Fig. 2. Schnitt aus den peripherereren Partien des Eies. Die Eihöhle ist noch getroffen, die Trophoblastschale jedoch schon mehr flächenhaft geschnitten. Die Uterusepithelinseln sind im Pilzstiele deutlich zu sehen *U.E.J.;* bei *Dr.M.* je eine Drüsenmündung am Rande des Pilzhutes. *G.P.* Gewebspilz, *Z.D.* Zottendurchschnitte, *E.H.* Eihöhle, *Tr.* Trophoblast, *Ca.* Capsularis. Zeiss, Obj. B. Oc. 2, Tub. $13^1/_2$ Centimeter.

Fig. 3. Der eine Rand des Pilzstieles mit an demselben nach aussen aufgekrempelten *(a),* verdünnten Uterusepithel, dem Rande der Einbruchspforte, zu sehen. *G.P.* Gewebspilz, *P.St.* Pilzstiel, *U.E.* Uterusepithel, *Cap.* Capsularis, *Tr.* peripherer Trophoblast, *Bl.L.* Blutlacunen. Bei *Sy* sowohl quer durch eine Blutlacune eine mächtige Syncytiummasse, in der veränderte Trophoblastkerne *(d)* eingelagert sind, als auch im Pilzstiel eine aus den periphersten Trophoblastmassen hervorgegangene solche Syncytiummasse, in diesen eingelagert. Im Pilzstiel einige in diesen ausgewanderte grosse, veränderte Trophoblastzellen. Bei *b* und *c* schleierartige Trübungen in den Blutlacunen, Vorstufen des Syncytiums. Zeiss, Obj. B. Oc. 4, Tub. 16 Centimeter.

Tafel III.

Fig. 4. Eine Stelle unweit der grössten Eiperipherie, wo der Pilzstiel gegen die Trophoblastschale so vorgebuchtet erscheint, dass ihn nur eine dünne Trophoblast-

schicht und Syncytiummasse von der Eihöhle trennt. Unter dem Pilzstiele die Anhäufung von Leukocytenkernen zu sehen. *G.P.* Gewebspilz, *Tr.* Trophoblast, *Ekt.* Ektoderm, *Sy.* Syncytium, *Bl.L.* Blutlacunen, *L.K.* Leukocytenkernschicht, *E.H.* Eihöhle. Zeiss, Obj. B. Oc. 2, Tub. 18 Centimeter.

Fig. 5. Eine Stelle aus einem Schnitte, drei Schnitte neben dem vorigen in stärkerer Vergrösserung. *G.P.* Gewebspilz (Stiel), *Tr.* Trophoblast, *Bl.L.* Blutlacunen, *L.K.* Leukocyten-Kernschicht, *Sy.* Syncytium. Zeiss, Obj. D. Oc. 2, Tub. 16½ Centimeter.

Tafel IV.

Fig. 6. Capsularis und angrenzende peripherste Trophoblastpartien gegen die Kuppe des Eies, respective die Einbruchspforte zu (beiläufig entsprechend Cap. links am Uebersichtsbild, Fig. 1, Taf. I). Besonders schön die Verdünnung und Veränderung des Uterusepithels zu sehen. *U. E.* Uterusepithel, *Cap.* Capsularis (ausserordentlich dünn und schmächtig, Leukocytenkerne enthaltend), *Tr.* Trophoblast, *Bl.L.* Blutlacunen. Zeiss, Obj. D. Oc. 2, Tub. 15½ Centimeter.

Fig. 7. Eine Stelle der Eioberfläche darstellend, wo der Pilzhut peripher mit der Capsularis eine Verbindungsbrücke zeigt. Links eine Uterusepithelinsel. Die Abbildung ist einem Schnitte weiter entfernt von der grössten Eiperipherie entnommen. *P.H.* Pilzhut, *U.E.* Uterusepithel, *Cap.* Capsularis, *Dr.M.* Drüsenmündung, *Tr.* Trophoblast. Zeiss, Obj. D. Oc. 2, Tub. 15½ Centimeter.

Tafel V.

Fig. 8 und Fig. 9. Zellen aus dem Gewebspilze. In dem Fibrinnetze rothe und weisse Blutkörperchen, freie Kerne und einzelne grössere, scheinbar fötale Zellen eingelagert; in Fig. 9 eine solche mit zwei Kernen. Zeiss, 2 Millimeter Immersion Oc. 3, Tub. 20 Centimeter.

Fig. 10, 11, 12, 13. Vier aufeinander folgenden Schnitten aus der Grenze des Pilzstieles gegen den Trophoblast entnommen.

Die auf Fig. 12 und 13 sichtbare, epithelartige Aneinanderreihung der Zellen könnte veranlassen, die Stelle als eine Uterusepithelinsel anzusprechen, wenn nicht in Fig. 10, 11, 12 directe Uebergänge von Trophoblast in diese Zellgruppe ersichtlich wären. Zeiss, Obj. D. Oc. 2, Tub. 19 Centimeter.

Tafel VI.

Fig. 14. Ein Stück aus der Eiwand gegen den Gewebspilz hin. An der in ihrer ganzen Dicke sichtbaren Trophoblastschale sind besonders gut die Veränderungen der Trophoblastzellkerne, sowie der Uebergang des Trophoblasts in Syncytium *(Sy.)* zu sehen. Der sich syncytial verändernde Trophoblast von reichlichen Vacuolen *(b)* durchsetzt. *Tr.* Trophoblast, *Bl.L.* Blutlacunen, *Ekt.* Ektoderm, *M.* Mesoderm, *MZ.* mesodermale Zotten, *G.P.* Gewebspilz, bei *a* und *c* schleierartige Trübungen, Vorstufen des Syncytiums. Zeiss, Obj. B. Oc. 4, Tub. 19 Centimeter.

Fig. 15. Ein Flächenschnitt von der äussersten Eiperipherie. Bei *Tr.* noch einige peripherste Trophoblastsprossen an ihrer äussersten Spitze getroffen. Diese sind umgeben von theils circulär sie umkreisenden continuirlichen Reihen von Endothelzellen, theils sind Trümmer solcher frei in den Gewebsspalten und Blutlacunen zu zu sehen *(En.)* Bei *Dr.* eine prall mit Blut gefüllte Drüse. Auch einzelne Syncytiumstreifen sind an diesen äussersten Trophoblastsprossen zu sehen. *U.Z.* Umlagerungszone. Zeiss, Obj. B. Oc. 4, Tub. 19 Centimeter.

Tafel VII.

Fig. 16. Bild aus den äusseren Partien der Trophoblastschale mit der an sie angrenzenden Umlagerungszone. Die Grenze zwischen beiden ist links unten eine ganz undeutliche. Stellenweise die Veränderung der peripheren Trophoblastkerne gut zu sehen. Bei *Sy.* Syncytiumschollen, quere Brücken durch die Blutlacunen *(Bl.L.)* bildend. *Tr.* Trophoblast, ➡ *E.H.* Eihöhle. Zeiss, Obj. D. Oc. 2, Tub. 17 Centimeter.

Fig. 17. Aus den centraleren, einwärts gelegenen Partien der Trophoblastschale. Der Trophoblast *(Tr.)* überall gegen die Blutlacunen *(Bl.L.)* zu mit einer continuirlichen Syncytiumtapete bekleidet *(Sy.)*. Auch mehrere quer durch die Lacunen ziehende Brücken von Syncytium. *Ekt.* Chorionektoderm. *E.H.* Eihöhle. Zeiss, Obj. B. Oc. 4, Tub. 20 Centimeter.

Tafel VIII.

Fig. 18. Trophoblastschale *(Tr.)* ganz unregelmässig mit mehreren Sprossen gegen die Umlagerungszone *(U.Z.)* ausstrahlend. Die Zellen der Umlagerungszone sehr stark zerworfen und gequollen. Bei *D.Z.* reihenförmig neben einer Capillare *(Ca.)* angeordnete Deciduazellen. In der Capillare ein flottirender Endothelrest *(En.)*. An einigen Stellen mächtige Syncytiumschollen *(Sy.)*. ➡ *E.H.* Eihöhle. Zeiss, Obj. D. Oc. 2, Tub. 20 Centimeter.

Fig. 19. Eine Stelle, wo die Trophoblastschalle *(Tr.)* mit ziemlich scharfer Grenze an die Umlagerungszone *(U.Z.)* stösst *(G.)*. In den letzteren zwei Drüsen, von denen eine *(Dr.Bl.)* Blut enthält. *Sy.* Syncytium. Zeiss, Obj. D. Oc. 2, Tub. $13^1/_2$ Centimeter.

Tafel IX.

Fig. 20. Eine im Zugrundegehen begriffene Drüse in der Umlagerungszone dicht an der Trophoblastgrenze. Letztere hat die eine Wand der Drüse bereits vernichtet und bricht in das Drüsenlumen ein. Im Centrum des letzteren, ein Klumpen aus Fibrin, Mucin und Leukocytenkernen. Oben und unten die Drüsenepithelien noch erhalten. (Am Präparate selbst sind die Zellgrenzen deutlicher und die Kerne mehr bläschenhaft und blässer als in der Zeichnung.)

Dr. Drüse, *U.Z.* Umlagerungszone, *Tr.* Trophoblast, *Mu.* Mucinpropf, *Sy.* Syncytium. Zeiss, Obj. D. Oc. 2, Tub. $13^1/_2$ Centimeter.

Fig. 21. Eine im Untergang begriffene Drüse aus der Umlagerungszone. Von der Drüsenwand nur mehr einige Zellen erhalten (am Präparate die Zellgrenzen deutlicher als an der Zeichnung). Im Inneren der Drüse ein Mucinpropf *(Mu.)*. *Dr.* Drüse, *U.Z.* Umlagerungszone, *Tr.* Trophoblast. Zeiss, Obj. D. Oc. 2, Tub. $13^1/_2$ Centimeter.

Tafel X.

Fig. 22. An der vielfach von Blutlacunen *(Bl.L.)* durchsetzten Trophoblastschale scrotinawärts ein weites Capillarrohr, dessen periphere Endothelwand wohl erhalten ist und die die scrotinale Begrenzung des hier schon fertigen intravillösen Raumes bildet. Die Capillare an mehreren Stellen mit den Lacunen communicirend. An der Grenze des Trophoblast gegen die Blutlacunen Syncytium theils als dünner Beleg, theils in Form von Schollen. In der Capillare eine riesige Syncytiummasse mit eingestreuten veränderten Trophoblastkernen *(a)* und rothen Blutkörperchen *(b)*; bei *(c)* am Trophoblast die Kernveränderungen sichtbar.

p.En. peripheres Endothel, *Ca.* Capillarrohr, *U.Z.* Umlagerungszone, *Tr.* Trophoblast, *Ekt.* Ektoderm, *M.* Mesoderm, *E.H.* Eihöhle. Zeiss, Obj. D. Oc. 2, Tub. $13^1/_2$ Centimeter.

Fig. 23. Stellt ein dem in Fig. 22 dargestellten vorangehendes Stadium dar. Das Capillarrohr besitzt auch noch an der dem Trophoblast zugekehrten Wand eine Endothelwand, die von dem in die Lacunen eingebrochenen Blute an zwei Stellen (*a* und *b*) durchbrochen erscheint. *Tr.* Trophoblast, *U.Z.* Umlagerungszone, *Ca.* Capillare, *p.En.* peripheres Endothel, *En.* trophoblastwärts gelegenes Endothel, *Bl.L.* Blutlacune. *Sy.* Syncytium, *E.H.* Eihöhle. Zeiss, Obj. D. Oc. 2, Tub. $13^1/_2$ Centimeter.

Tafel XI.

Fig. 24 und 25. Zwei Bilder von der äusseren Peripherie der Trophoblastschale, welche zeigen, dass unter der noch vorhandenen, gegen den Trophoblast zu gelegenen Endothelwand angelagerter mütterlicher Capillaren an den Trophoblastzellen Syncytiumbildung stattgefunden hat. *Tr.* Trophoblast, *Sy.* Syncytium, *Bl.L.* Blutlacunen, *Ca.* Capillarrohr, *En.* Endothel, *U.Z.* Umlagerungszone, *E.H.* Eihöhle. Auf Fig. 24 am untersten Ende der Capillare eine Sprossenbildung eines neugebildeten Capillarrohres. Zeiss, Obj. D. Oc. 2, Tub. $16^1/_2$ Centimeter.

Tafel XII.

Enthält in den Fig. 26 bis 32 Bilder neugebildeter Blutgefässe in der Umlagerungszone an der Grenze des Trophoblasts, theilweise von Zellzügen des letzteren schon umgeben.

Fig. 26 und 27 stellen ein Endothelrohr aus zwei aufeinander folgenden Schnitten dar. Dasselbe ist auf Fig. 26 in seinem oberen Abschnitte schon wieder dem Zerfalle geweiht. An diesem Ende dringt der Trophoblast vor.

Auf Fig. 28 und 29 können wir deutlich Sprossenbildung sehen (bei *a*). In Fig. 29 bei *b* scheint sich aus der neugebildeten Sprosse ein neues Rohr bilden zu wollen.

Fig. 30 und 31 bieten Querschnitte durch solche neugebildete Endothelrohre; in *a*, *b* und *f* in ihrer primitivsten Anlage in *c*, *d*, *e* und in Fig. 30 in vorgeschrittenerem Stadium.

Fig. 32 gibt ein Bild, welches die in *a*, *b* und *f* im Querschnitt wiedergegebenen Capillaren im Längsschnitt zeigt und aus dem auf Zeilenbildung zu schliessen ist. Zeiss, Obj. D. Oc. 2, Tub. $16^1/_2$ Centimeter.

Tafel XIII.

Fig. 33. Die Keimanlage. *A.H.* Amnionhöhle, *D.S.* Dottersack, *E.Sch.* Embryonalschild, *Ekt.* Ektoderm, *Mes.* Mesoderm, *Ent.* Entoderm, *Sp.* Spalte im Exocoelom (?) Zeiss, Obj. B. Oc. 4, Tub. 20 Centimeter.

Fig. 34 bis 39 zeigen jene in der Umlagerungszone und an der Grenze des Trophoblasts auffindbaren grossen Zellen, deren Structur des Zellleibes sowohl wie auch des Kernes eine so ausserordentlich variable ist und von denen einzelne möglicherweise als Blutbildner angesprochen werden könnten. Zeiss, 2 Millimeter Immersion Oc. 3, Tub. 15 Centimeter.

Fig. 40. Aus den oberflächlichsten Partien der Decidia vera ziemlich entfernt vom Ei. *U.E.* wohlerhaltenes kubisches Uterusdeckepithel darunter Deciduagewebe mit jenen die Vorstufen von Deciduazellen bildenden grossen polymorphen Zellen (bei *a*), *Bl.G.* ein in der Nähe des Epithels liegendes Endothelrohr (Vene). (Vergleiche damit Merttens Taf. III, Fig. 7.) Zeiss, Obj. D. Oc. 2, Tub. 19 Centimeter.

Tafel XIV.

Fig. 0 bis 5 schematische Darstellung der Einbettung des menschlichen Eies in annähernd natürlichen Dimensionen.

Fig. 1*a* bis 4*a*. Obige Figuren 1 bis 4 grösser dargestellt.

Fig. I und Fig. II. Schemata der Placentarentwickelung.

M. Mesoderm, *Tr.* Trophoblast, *Bl.L.* Blutlacunen, *i.R.* intravillöser Raum, *Sy.* Syncytium, *En.* Endothel, *Ca.* mütterliche Capillaren, *U.Z.* Umlagerungszone, *Sp.* Spongiosa, *f.C.* fötale Capillaren, *d.S.* deciduales Septum, *Fb.* Fibrin.

Literatur-Verzeichniss.*)

Ackermann, Zur normalen und pathologischen Anatomie der menschlichen Placenta. Beiträge zur wissenschaftlichen Medicin. Bd. I, S. 583. (Festschrift für Virchow).

— Der weisse Infarct der Placenta. Virchow's Arch. Bd. XCVI. 1884.

Ahlfeld, Beschreibung eines sehr kleinen menschlichen Eies. Arch. f. Gyn. Bd. XIII, S. 241.

— Ein neuer Beitrag zur Lehre der Placenta praevia. Centralblatt f. Gyn. 1892, Nr. 12.

— Lehrbuch der Geburtshilfe 1898.

— Die Entstehung der Placenta praevia. Zeitschr. f. Geb. u. Gyn. 1891. Bd. XXI, S. 291.

— Kritische Besprechung einiger neueren Arbeiten geburtshilflichen Inhaltes. Zeitschr. f. Geb. u. Gyn. 1895. Bd. XXXII, S. 117.

— Berichte und Arbeiten aus der geburtshilflichen Klinik zu Giessen. Leipzig 1883.

— Discussion über Placenta praevia. Verhandlung d. deutschen gyn. Gesellsch. Bd. VII, 1897, S. 268.

Arnold, Virchow's Arch. Bd. LIII u. LIV.

Baillie, D. William Hunter's anatomische Beschreibung des schwangeren menschlichen Uterus. Uebersetzt von Froriep. Weimar 1802.

Bayer, Ueber Plac. praevia. Verhandl. der deutschen Gesellsch. f. Gyn. 1886, Bd. I, und 1897, Bd. VII, S. 252.

Beigel und **Löwe,** Beschreibung eines menschlichen Eies aus der 2. bis 3. Woche der Schwangerschaft. Arch. f. Gyn. Bd. XII, S. 421.

Benham William, Ueber die Beweiskraft des corpus luteum für Schwangerschaft nebst einem Fall von Auffindung eines unbefruchteten Eies im jungfräulichen Uterus. Edinburgh med. Journal XIX. August 1873. Schmidt'sche Jahrbücher 160, 41.

*) Nachdem einige Gebiete der Pathologie der Placenta mit der Entwickelung derselben in innigem Zusammenhange stehen, sind in das Literatur-Verzeichniss auch einzelne, erstere betreffende Arbeiten mit aufgenommen, dagegen habe ich es unterlassen, die gesammte Literatur über das maligne Chorion-Epitheliom anzuführen.

van Beneden, De la fixation du blastocyte à la muqueuse utérine chez le murin. Bullet. de l'Academ. royale Bélgique Jan. 1888.

— De la formation et de la constitution du placenta chez le murin. Bullet. de l'Academ. royale Bélgique Févr. 1888.

— Brief an Duval. Duval, Comptes Rendus de la Société royale de Bélgique 1888, S. 729.

— und **Julin**, Archiv de Biologie Vol. V, 1884.

Billroth, Untersuchungen über die Entwickelung der Blutgefässe. Berlin 1856

Bischoff, Entwickelungsgeschichte der Säugethiere und des Menschen. 1842

— Entwicklungsgeschichte des Meerschweinchens. Giessen 1852.

— Entwickelungsgeschichte des Kaninchens. Braunschweig 1842.

Blacher, Noch ein Beitrag zum Baue der menschlichen Eihüllen. Arch. f. Gyn. Bd. XIV, S. 121.

Bloch, Ueber den Bau der menschlichen Placenta. Beiträge zur pathologischen Anatomie und zur allgemeinen Pathologie. Ziegler. Bd. IV, Heft 5, S. 559. 1889.

Bonnet, Beiträge zur Embryologie der Wiederkäuer. Arch. f. Anatomie und Physiologie. Anatomische Abtheilung. 1889.

Boyanns, Isis 1821. Bd. I, S. 268.

Bumm, Ueber Utero-Placentargefässe. Verhandlungen der deutschen Gesellschaft für Gyn. III. Congress. Leipzig 1890.

— Ueber die Entwickelung der menschl. Placenta. Sitzungsber. der physical. medicin. Gesellschaft zu Würzburg 1891. (Auch Münch. med. Wochenschrift 1891, 32.)

— Ueber die Entwickelung des mütterlichen Blutkreislaufes in der menschlichen Placenta. Arch. f. Gyn. Bd. XLIII, Heft 2.

— Zur Kenntniss der Utero-Placentargefässe. Arch. f. Gyn. Bd. XXXVII.

Burns, The principles of Midwifery. Bd. VIII. London 1832.

— The anatomy of the gravid Uterus. Glasgow 1799. VIII.

Burkhardt-Seiler, Die Gebärmutter und das Ei des Menschen in den ersten Schwangerschaftsmonaten. Dresden 1832. S. 17.

Braxton Hicks. Some remarks on the anatomy of the human placenta. Journal of Anatomy and Physiology II, 1872, S. 405.

— The anatomy of the human placenta. Obstetric. Transact. XIV, 1873, S. 49.

— Obstetrical Transact. 1864. v. Med. Times and Gazette 1864.

— Note an dissection of a uterus pregnant about three and a half months the Plac. being praevia etc. Trans. of the Obst. Society of London. Vol. XVII, 1876, S. 298.

Breus, Ein Ei aus der zweiten Woche der Gravidität. Wiener med. Wochenschrift 1887, Nr. 21, S. 502.

Breschet, Études, sur l'oeuf (citirt nach Coste resp. v. Herff.)

Coste, Embryogenie comparée. Paris 1837.

Clemenz, Anatomische und kritische Untersuchungen über die sogenannten weissen Infarcte der Placenta und über den sogen. weissen Decidualring. Dissert. Dorpat 1889.

Clivio, Contributo al conoscence dei primi sfudii di sviluppo della placenta in alcuni mammiferi.

Dúval, Le placenta des Carnassiers. Journal de l'Anat. et de la Physiolog. 1893 u. ff.

— Comptes rendus de la Société de Biologie, S. 1059.

— Le Placenta des Rongeurs. Journal de l'Anat. et de la Physiolog. 1889—1892.

— Étude sur l'Embryologie des Chéiropterès. Journal de l'Anat. et de la Physiolog. 1895—1897.

— Comptes rendus de la Société de Biologie 1887, S. 149 u. 427, 1888, S. 675 u. 729.

Eberhard, Ueber Gerinnungen in der Placenta. Dissertation. Bern 1891.

Eckardt, Beiträge zur Anatomie der menschlichen Placenta. Zeitschrift für Geburtsh. u. Gyn. Bd. XIX, Heft 2.

Ercolani, Sul processo formativo della porzione glandulare o. materna della placenta Memorie della Academia di szience di Bologna ser. 2 da tomo IX, 1869, S. 363 ff.

— Sull' unità del tipo antotomico della placenta ibidem ser. 3 a tomo VII, 1876, S. 277 ff.

— Nuove ricerche sulla placenta nei pesci curtilagaginosi e nei mammiferi ibidem ser 3 a tomo X, 1879.

v. Ebner, Ueber eine optische Reaction der Bindesubstanzen auf Phenole. Sitzungsber. d. kaiserl. Akad. d. Wissensch. Wien, Bd. CIII, Abth. 3, Juni 1894.

— Die Chorda dorralis der niederen Fische und die Entwickelung der fibrillären Bindegewebe, Zeitschr. f. wissenschaftl. Zoologie Bd. LXII, Heft 3.

Favre, Ueber den weissen Infarct der menschlichen Placenta. Virchow's Arch. Bd. CXX, 1890.

Fenzi, Sulla struttura normale della placenta umana e sull' infart bianco della medesima. La riforma Medica. Anno 7, No. 7. Napoli 1891 (s. a. Monitore zoologico italiano, Bd. II, S. 416).

Fleischmann, Ueber die erste Anlage der Placenta bei Raubthieren. Sitzungsber. der physikalisch-medic. Societät zu Erlangen 1887. Heft 19.

— Embryologische Untersuchungen. 1. Heft. Untersuchungen über einheimische Raubthiere. Wiesbaden 1889.

— Entwickelung und Structur der Placenta bei Raubthieren. Sitzungsber. d. preuss. Acad. d. Wissenschaften in Berlin 1891.

— Embryologische Untersuchungen. 3. Heft. Die Morphologie der Placenta bei Nagern und Raubthieren. Wiesbaden 1893.

Frommel, Ueber die Entwickelung der Placenta von Myotus murinus. Wiesbaden 1888.

— Beitrag zur Frage der Wachsthumsrichtung der Placenta. Zeitschr. f. Geburtsh. u. Gyn. Bd. XXXVI, Heft 3.

Friedländer, Physiologisch-anatomische Untersuchungen über den Uterus. Leipzig 1870.

v. Franqué, Würzburger Sitzungsber. Münchener med. Wochenschrift 1896. December.

— Cervix und unteres Uterinsegment. Stuttgart. Enke 1897.

L. Fränkel. Vergleichende Untersuchung des Uterus- und Chorionepithels. Arch. f. Gyn. Bd. LV, Heft 2.

— Dasselbe. Verhandlungen der deutschen Gesellsch. f. Gyn. Bd. VII, 1897, S. 309.

— Das Uterus- und Chorionepithel beim Menschen und einigen Säugern. Naturforscherversammlung zu Braunschweig. Verhandlungen II, S. 178.

E. Fränkel, Untersuchungen über die Decidua circumflexa und ihr Vorkommen bei Tubenschwangerschaften. Arch. f. Gyn. Bd. XLXVII, 1894.

Füth, Ueber die Einbettung des Eies in der Tube. Vortrag geh. in d. Sitzung der Gesellsch. f. Geburtsh. zu Leipzig 18. Octob. 1897. (Centralbl. f. Gyn. 1898, Nr. 16.)

— Monatsschrift f. Geburtsh. u. Gyn. VIII, 1898, Heft 6.

Gaiser, Zur Entwickelung der Placenta in Leopold Uterus und Kind. Leipzig 1897.

Gottschalk, Beiträge zur Entwickelungsgeschichte der menschlichen Placenta. Arch. f. Gyn. Bd XXXVII, S. 201. 1890.

— Zur Entwickelungsgeschichte der menschlichen Placenta Verhandlungen des X. internationalen medicinischen Congresses. Berlin 1890. Bd. III, Abth. 8, S. 177.

— Weitere Studien über die Entwickelung der menschlichen Placenta. Arch. f. Gyn. Bd. XL, S. 169. 1891.

— Verhandlg. d. deutschen Gesellsch. f. Gyn. Bd. VII (Congr. zu Leipzig), 1897, S. 283.

Göhre, Ueber Entwickelung von Pteropus edulis in Selenka's Studien über die Entwickelungsgeschichte. Bd. V. Wiesbaden.

Gunsser, Ueber einen Fall von Tubarschwangerschaft, ein Beitrag zur Lehre von den Beziehungen zwischen den Chorionzotten und deren Epithel zu den mütterlichen Geweben. Centralbl. für allgemeine Pathologie und pathologische Anatomie. Ziegler-Kahlden. 1891. Bd. II, Nr. 6.

Godet, Recherches sur la structure intime du placenta du lapin. Dissert. Bern 1877.

Hart and Gulland, On the structure of the human Placenta with special Reference to the origin of the Decidua reflexa. Reports from the Laboratory of the Royal College of Physician. Edinburgh 1892.

Hahn, Ein Stadium der Placentaentwickelung. Zeitschr. f. Geburtsh. u. Gyn. 1896. Bd. XXXIV, 519.

Hensen, Beobachtungen über die Befruchtung und Entwickelung des Meerschweinchens und Kaninchens. Zeitschr. f. Anat. und Entwickelungsgeschichte 1876, Bd. I.

Heinricius, Ueber die Entwickelung und Structur der Placenta beim Hunde. Arch. f. mikroskopische Anatomie, Bd. XXXIII.

— Ueber die Entwickelung und Structur der Placenta bei der Katze. Arch. f. mikroskopische Anatomie, Bd. XXXVII.

Heinz, Untersuchungen über den Bau und die Entwickelung der menschlichen Placenta. Inaug.-Dissert. Breslau 1888.

v. Herff, Bemerkungen zur Anatomie und Entwickelung der Placenta circumvalata Marginata. Abhandlungen der naturforschenden Gesellsch. zu Halle, Bd. XX. Halle 1894.

— Beiträge zur Lehre von der Placenta und von den mütterlichen Eihüllen (aus der königl. Universitätsfrauenklinik zu Halle a. d. S.) Zeitschr. f. Geburtsh. u. Gyn. Bd. XXXV, Heft 2 u. 3; Bd. XXXVI, Heft 2.

— Verhandlg. d. deutschen Gesellsch. f. Gyn. Bd. VII, 1897, S. 298.

— Ueber die Placenta und ihre Eihüllen. Verhandl. deutscher Naturforscher u. Aerzte Versammlung zu Braunschweig 1897. II. Theil, Heft 1, S. 165.

Heape, The Development of the Mole (Talpa europea), the formation of the germinal Layers and early development of the Medullary groove and Noldchord Quarterly Journ. of microscop. Science 1883. Vol. XXIII, new ser.

Hennig, Studien über den Bau der menschlichen Placenta und über ihre Erkrankungen. Leipzig 1872.

Hart Berry, Discussion générale sur le Placenta praevia. Congrés periodique international de Gynaecologie et d'Obstérique. Bruxelles 1892. Paris 1894.

— Placenta praevia. Ann. de Gynaecologie et d'Obst. Paris 1892. Vol. XXXVIII, S. 360, 1892.

— Contributiton to the anatomy of the post partum uterus with special reference to placenta praevia. Edinburgh. Med. Journal 1888. Vol. XXXIII, S. 9.

Hofmeier (Benckiser), Beiträge zur Anatomie des schwangeren und kreissenden Uterus. Stuttgart 1887.

— Ueber Contractionsverhältnisse des kreissenden Uterus. Zeitschr. f. Geburtsh. und Gyn. Bd. VI.

— Demonstrationen in der Gesellsch. f. Geburtsh. u. Gyn. zu Berlin. Centralblatt Bd. X, Nr. 46, und deutsche Gesellsch. f. Gyn. Bd. I, München, und Arch. f. Gyn. Bd. XXXII.

— Die menschliche Placenta. Wiesbaden 1890.

— Zur Entwickelung der Placenta praevia. Zeitschr. f. Geburtsh. u. Gyn. Bd. XXIX.

— Zur Nomenclatur der Placenta praevia. Centralblatt f. Gyn. 1895, Bd. XIX, S. 617.

— Zur Anatomie der Placenta praevia. Verhandlg. d. deutschen Gesellsch. f. Gyn. Bd. VI, 1895, S. 621.

— Beiträge zur Anatomie und Entwickelung der menschlichen Placenta. Zeitschr. f. Geburtsh. u. Gyn. Bd. XXXV, Heft 3, S. 414.

— Referat über Placenta praevia. Verhandlg. d. deutschen Gesellsch. f. Gyn. Bd. VII, 1897, S. 204 u. S. 300.

— Centralblatt f. Gyn. Nr. 23, 1895.

Holl, Ueber die Blutgefässe der menschl. Nachgeburt. Sitzungsber. d. Akad. d. Wissenschaften Bd. LXXXIII, Abth. III. April 1831.

Hubrecht, De Placentatie van de Spitsmuis (sorex vulgaris). Verhandelingen der konik. Acad. d. Wettensch. te Amsterdam. D. III, Nr. 6, 1893, und Quart. Journ. of micr. Science. Vol. XXXV, part 4. London 1894.

— Die Phylogenese des Amnions und die Bedeutung des Trophoblastes. Verhandl. d. konik. Acad. v. Wettensch. te Amsterdam. D. IV, No. 5, 1895.

— Die Keimblase von Tarsius. Festschrift für Gegenbauer. Leipzig 1896.

— Ueber die Rolle des embryonalen Trophoblasts bei der Placentation. Naturforscherversammlung zu Braunschweig.

— Studien in Mammale an Embryologie. I. The Placentation of Erinaceus europaeus. Quart. Journ. of micr. Science 1889. Vol. XXX.

Hunter W., Anatomia uteri humani gravidi tabulis illustrata. 1774. Works ed. by F. Palmer. London 1835. (Deutsch v. Branis Berlin 1848.) Vide Baillie.

Hyrtl, Die Blutgefässe der menschlichen Nachgeburt. Wien 1870.

— bei Bischoff, Beiträge zur Lehre von der Menstruation und Befruchtung. Henle Pfeuffer's Zeitschr. f. rat. Medicin. N. F. IV, 155.

v. Hoffmann, Sicherer Nachweis der sogenannten Uterinmilch beim Menschen. Zeitschr. f. Geburtsh. u. Gyn. Bd. VIII, 1882, S. 258.

Huxley, On the Application of the Laws of Evolution to the Arrangement of the Mammalia. Proc. Zool. Soc. London 1880. S. 649.

Hill, J. P. The Placentation of Perameles. Quart. Journ. of micr. Sc. Vol. XL, part 3, S. 385 bis 446.

Hollard, Rercherches sur le placenta des rongeurs et en particulier sur celui des lapins. Annales des sciences naturelles 4. sér. Zoologie Tome XIX.

Jacobsohn, Untersuchungen über den weissen Infarct der Placenta. Zeitschr. f. Geburtsh. u. Gyn. Bd. XX, 1890.

Johannsen, Ueber das Chorionepithel des Menschen. Monatsschr. f. Geburtsh. u. Gyn. Bd. V, 1897.

Jassinsky, Zur Lehre über die Structur der Placenta. Virchow's Arch. Bd. XI, 1867.

Joung, Development and structure of the placenta. Med. Chron. Nov. 1896. — On some recent observations on the development and structur of the Placenta. Med. Chronicle. Manchester 1891, Vol. XIV.

Kaltenbach, Zur Pathogenese der Plac. praevia. Zeitschr. f. Geburtsh. u. Gyn. Bd. XVIII, 1890.

Katschenko, Das menschliche Chorionepithel und dessen Rolle bei der Histogenese der Placenta. Arch. f. Anatomie und Physiologie. Anatom. Abthlg. 1885.

Keibel, Ein sehr junges menschliches Ei. Arch. f. Anatomie und Physiologie. Anatom. Abthlg. 1890.

— Zur Entwickelungsgeschichte der menschlichen Placenta. Vorlfg. Mitthlg. Anatom. Anzeiger, Centralblatt für die gesammte wissenschaftl. Anatomie. Amtliches Organ der anatom. Gesellsch. 4. Jahrgang 1889. 17.

— Studien zur Entwickelungsgeschichte des Schweines. Morphol. Arbeiten. herausg. v. G. Schwalbe. Bd. III, Bd. V, 1893 und 1895.

Keilmann, Der Placentarboden bei den decidualen Thieren. Inaugural-Dissertation. Dorpat 1893.

— Die Entwickelungen der Placenta praevia. Zeitschr. f. Geburtsh. u. Gyn. 1895, Bd. XXXIII.

Klein, Zur Anatomie der schwangeren Tube. Zeitschr. f. Geburtsh. u. Gyn. Bd. XX.

— Makroskopisches Verhalten der Utero-Placentargefässe in Hofmeier's menschl. Placenta. Wiesbaden 1890.

— Zur Entstehung der Plac. marginata und succenturiata in Hofmeier's die menschliche Placenta.

— Entwickelung und Rückbildung der Decidua. Zeitschr. f. Geburtsh. u. Gyn. Bd. XXII, 1891, und Verhandlg. d. deutschen Gesellsch. f. Gyn. Bonn 1891.

Klebs, Zur vergleichenden Anatomie der Placenta. Arch. f. mikroskopische Anatomie. Bd. XXXVII.

— Handbuch der pathologischen Anatomie. 4. L. Berlin 1873. S. 929, 930.

— Verhandlungen d. Gesellsch. f. Geburtsh. in Berlin. Heft 17. 1865.

Kossmann, Zur Histologie der Chorionzotten. Die Menschen Festschrift f. Leukart. Leipzig. Engelmann 1892.

— Zur Histologie der Extrauterinschwangerschaft nebst Bemerkungen über ein sehr junges mit der uterinen Decidua gelöstes Ei. Zeitschr. f. Geburtsh. u. Gyn. Bd. XXVII, Heft 1.

Kossmann, Das Syncytium der menschl. Placenta. Centralbl. f. Gyn. 1893, 44.

— Ueber das Carcinoma syncytiale und die Entstehung des Syncytiums in der Placenta des Kaninchens. Naturforscherversammlung zu Braunschweig. Verhandlg. II. Th, Heft 1, S. 167.

— Studien zur normalen und pathologischen Anatomie der Placenta. Archiv f. Gyn. Bd. LVII, Heft 1.

Kollmann, Die menschlichen Eier von 6 Millimeter Grösse. Arch f. Anatomie u. Physiolog. Anat Abthlg. 1879, S. 275.

König, Ueber Utero-Placentargefässe, ihr makroskop. und mikroskop. Verhalten. Dissert. Würzburg 1891.

Kölliker, Entwickelungsgeschichte 1884.

— Die Entwickelung der Keimblüther des Kaninchens. Zoolog. Anzeig. Bd. III, 1880, Nr. 61 u. 62.

Kupfer, Decidua und Ei des Menschen am Ende des ersten Monates. Münchener medic. Wochenschrift. 1888, Jahrg. 35, Nr. 31.

Kundrat und **Engelmann**, Untersuchungen über die Uterusschleimhaut. Medic. Jahrbücher. 1873, S. 135.

Küstner, Zur Anatomie des weissen Infarcts. Virchow's Arch. 1886. Bd. CVI, S. 342.

— Verhandlg. d. deutschen Gesellsch. f. Gyn. 1886, Bd. I.

— Müller's Handbuch f. Geburtshilfe, Bd. II.

— Discussion über Plac. praevia. Verhandlg. d. deutsch. Gesellsch. f. Gyn. Bd. VII, 1897, S. 277.

— Beitrag zur Anatomie des Cervix uteri während der Schwangerschaft und des Wochenbettes. Arch. f. Gyn. Bd. XII, Heft 3.

— Centralblatt f. Gyn. 18, Bd. I.

Leopold, Studien über die Uterusschleimhaut während der Menstruation, Schwangerschaft und Wochenbett. Arch. f. Gyn. Bd. XI, Heft 1 u. 2.

— Ueber den Bau der Placenta. III. Congress der deutsch. gyn. Gesellsch. Leipzig 1890.

— Uterus und Kind . . . . . Leipzig 1897.

— Ueber die Entstehung des intravillösen Kreislaufes und über das Collum uteri während der Schwangerschaft und bis zum Beginn der Geburt. Verhandlg d. deutschgn gyn. Gesellsch. Bd. VII, 1897.

Lieberkühn, Ueber die Keimblätter der Säugethiere. Marburg 1897.

— Strahl. Der grüne Saum der Hundeplacenta. Arch. f. Anatom. u. Physiolog. Anatom. Abthlg. 1889.

Lobstein, Essai sur la nutrition du foetus. Strassburg 1802.

Lott, Zur Anatomie und Physiologie des cervix uteri. Erlangen 1872.

Lüsebrink, Die erste Entwickelung der Zotten in der Hundeplacenta. Anatom. Hefte von Merkel und Bonnet. Bd. I.

Löwenhardt, Berechnung und Dauer der Schwangerschaft. Arch. f. Gyn. Bd. III, Heft 3, 1872.

Langhans, Zur Kenntniss der menschlichen Placenta. Arch. f. Gyn. Bd. I, Heft 2.

— Untersuchungen über die menschliche Placenta. Arch. f. Anatom. und Physiolog. Anatom. Abthlg. 1877.

Langhans, Ueber die Zellschicht des menschl. Chorions. Festschr. für Henle, Beiträge zur Anatomie und Embryologie. Bonn 1882.

— Ueber Glykogen in patholog. Neubildungen und den menschlichen Eihäuten. Virchow's Arch. 1890. Bd. CXX.

Laulanié, Sur une nouvelle espèce d'élemént anatomique. La cellule placentaire de quelques rongeurs. Comptes rendus de la société de Biologie de Paris 1885.

— Sur le processuss vaso-formatio qui préside à l'édification de la zone functionelle du placenta Maternel dans le cobaye. Comptes rendus de la soc. de Biologie de Paris 1886.

Mayer, Monatsschrift f. Geburtskunde, Bd. XXV.

Mall, Early human embryo etc. John Hopkings Hospital Bulletins 1893. No. 36.

— A human embryo of the second week. Anatomischer Anzeiger 1893. 8. Jahrgang.

Marchand, Ueber die sogenannten decidualen Geschwülste im Anschluss an normale Geburt, Abort, Blasenmole und Extrauterinschwangerschaft. Monatsschrift f. Geburtsh. u. Gyn. 1895. Heft 5 u. 6.

— Ueber das maligne Chorion Epitheliem. Zeitschrift f. Geburtsh. u. Gyn. Bd. XXXIX, Heft 2, 1898.

Masius, De la génèse du placenta chez le lapin. Arch. de Biolog. T. IX, 1889.

Masquelin et Swaen, Premières phases du developpement du placenta maternel chez le lapin. Bull. de l'Acad. royal Belg. 1879. Arch. de Biologie 1889.

Mauthner, Ueber den mütterlichen Kreislauf in der Kaninchenplacenta mit Rücksicht auf die in der menschlichen Placenta bis jetzt aufgefundenen anatomischen Verhältnisse. Akad. d. Wissensch. Wien. Bd LXVII, III, 1873.

Maximow, Zur Kenntniss des feineren Baues der Kaninchenplacenta. Arch. f. mikrosk. Anatomie u. Entwickelungsgesch. Bd. LI, 1898.

Meyer, Die Entstehung der Placenta marginata. Dissert. Würzburg 1890.

Merttens, Beiträge zur normalen und pathologischen Anatomie der menschlichen Placenta. Zeitschr. f. Geburtsh. u. Gyn. Bd. XXX, Heft 1.

Minot, Lehrbuch der Entwickelungsgeschichte d. Menschen. 1894.

— Uterus and Embryo. I. Rabbit, II. Man. Journal of Morphologie, Vol. 11, 1889.

— Die Placenta des Kaninchens. Biolog. Centralbl. Bd. X, S. 114.

— A theory of the structure of the placenta. Anatom. Anzeiger 1891, S. 125.

Moreau, Essai sur la membranee caduque.

Nitabuch, Beiträge zur Kenntniss der menschl. Placenta. Inaug.-Dissert. Bonn 1857.

Nolf, Étude des modifications de la muqueuse uterine pendant la gestation chez le murin. (Vespertilio murinus.) Arch. de Biologie. T. XIV, u. Bull. de l'Acad. royale Belgique. T. 38.

Nussbaum, Zur Entwickelungsgeschichte der Placenta der Maus (weisse Varietät). Anatom. Anzeiger 1890.

Orth, Das Wachsthum der Placenta foetalis und Boll's Princip des Wachsthums. Zeitschr. f. Geburtsh. u. Gyn. Bd. II.

— Lehrbuch der patholog. Anatomie 1893. Bd. II.

Overlach, Bildung von Deciduazellen in der Schleimhaut der cervix Arch. f. mikroskop. Anatomie 1885. Bd. XXV.

Oken, Isis 1821. Bd. I, S. 268.

Osborn, The Rise of the mamalia in North-America. Studies from the Biological Laboratories of Columbia College, Vol. I u. II

Patenko, Zur Lehre der physiolog. Thrombose der Uteringefässe während der Schwangerschaft. Arch. f. Gyn. Bd. XIV.

Peters, Verhandlg. der deutschen Gesellsch. f. Gyn. VII. Leipzig 1897.

— Verhandlungen deutscher Naturforscherversammlung zu Braunschweig 1897.

— Monatsschrift f. Geburtsh. u. Gyn. 1899. Januarheft.

Pels Leuden, Ueber die serotinalen Riesenzellen und ihre Beziehungen zur Regeneration der epithelialen Elemente des Uterus an der Placentarstelle. Zeitschrift f. Geburtsh. u. Gyn. Bd. XXXVI, Heft 1.

Prenant, La morphologie du placenta Semaine medicale 1890. T. X, No. 4.

Prinzing. Beiträge zur patholog. Anatomie der Placenta. Inaug. Dissert. (München). Jena 1889.

Rauber, Die erste Entwickelung des Kaninchens. Sitzungsbericht der Naturf.-Gesellsch. zu Leipzig 1875. December.

Reinstein-Mogilowa, Ueber die Betheiligung der Zellschicht des Chorions an der Bildung der Serotina und Reflexa. Virchow's Arch. 1891. Bd. CXXIV, und Dissertation, Bern 1891.

Reichert, Beschreibung einer frühzeitigen menschlichen Frucht im bläschenförmigen Bildungszustande nebst vergleichenden Untersuchungen über die bläschenförmigen Früchte der Säugethiere und des Menschen. Abhandlungen d. königl. Akademie d. Wissensch. Berlin 1873.

Rindfleisch, Lehrbuch der pathologischen Gewebslehre.

— Lehrbuch der pathologischen Anatomie. 1889.

Romiti, Sulla struttura della placenta. Rivista clinica ser. 2, da Bologna 1873.

— Sulla struttura della placenta umana e più specialmente sulla natura des rivestimento del villo placentale. Att. della R. Academia delle Fisiocritici. Sec. III, Vol. III. 1880. Sienna.

Rohr, Die Beziehungen der mütterlichen Gefässe zu den intravillösen Räumen der reifen Placenta speciell zur Thromlose derselben (weisser Infarct) Inaug.-Dissert. Bern 1889.

Rossier, klinische und histolog. Untersuchungen über den Infarct der Placenta. Inaug.-Dissert. Basel 1888.

C. Ruge, Ueber die menschliche Placentation. Verhandlungen der deutschen Gesellsch. f. Gyn. Zeitschr. f. Geburtsh. u. Gyn. Bd. XXXIX, Heft 3, S. 550.

— in Schröder: Der schwangere und kreissende Uterus. Bonn 1886.

— Verhandlungen d. deutschen Gesellschaft f. Geburtsh. und Gyn. 1897. Bd. VII, S. 290.

Sänger, Ueber Haematokelen und deren Organisation. Verhandlungen der deutschen Gesellsch. f. Gyn. 1893.

— Ueber Sarcoma Deciduo-cellulare und andere deciduale Geschwülste. Arch. f. Gyn. Bd. XLIV, 1893.

Schatz, Die Gefässverbindungen der Placentarkreisläufe einiger Zwillinge, ihre Entwickelung und deren Folge. Arch. f. Gyn. 1886, Bd. XXVII.

— Die Bebrütung des menschlichen Eies. Arch. f. Gyn. 1887, Bd. XXIX.

— Verhandlungen der deutschen Gesellsch. f. Gyn. Bd. VII, 1897, S. 226, 301.

Schmidt und **Mandl**, Arch. f. Gyn. Bd. LVI, Heft 2, S. 17.

Schmidt, Ueber Syncytiumbildung in den Drüsen der Uterusschleimhaut bei ektopischer Schwangerschaft. Monatsschrift f. Geburtsh. u. Gyn. 1898, Bd. VII.

Schmorl, Ueber pathologisch-anatomische Befunde bei Eklampsie. Gyn. Congress. Bonn 1891.

— Ueber grosszellige (deciduaähnliche) Wucherungen auf dem Peritoneum und den Ovarien bei intrauteriner Schwangerschaft. Monatsschrift f. Geburtsh. u. Gyn. Bd. V, S. 46.

O. Schultze, Grundriss der Entwickelungsgeschichte des Menschen und der Säugethiere. Leipzig 1896.

— Ueber die Embryonalhüllen und die Placenta der Säugethiere und der Menschen. Sitzungsbericht der Würzburger physik.-med. Gesellschaft. (S. v. 20. Febr. 1896.)

Schrader, Zur Pathogenese der Plac. praevia. Zeitschr. f. Geburtsh. u. Gyn. Bd. XIX.

Schröder, Der schwangere und kreissende Uterus. Bonn 1886.

Schröder van der Kolk, Waarnemingen over het maaksel van de menschelijke placenta in over haren Bloods-omloop. Verhandlg. van het k. Nederlandsche Institut 1851.

Schwabe, Eine frühzeitige menschliche Frucht im bläschenförmigen Bildungszustande. Zeitschr. f. Geburtsh. u. Gyn. Bd. IV.

Seiler-Burkhard, Die Gebärmutter und das Ei des Menschen in den ersten Schwangerschaftsmonaten. Dresden 1832.

Selenka, Studien über Entwickelungsgeschichte der Thiere. Heft 1 und 3. Wiesbaden 1883, 1884, und Heft 5. Wiesbaden 1891.

— Zur Entwickelung der Placenta des Menschen. Biolog. Centralbl. 1890, No. 10.

Siegenbeck v. Heukelom, Ueber die menschliche Placentation. Arch. f. Anatomie und Physiologie. Anat. Abth. 1898 und Verhandlungen d. Gesellschaft deutscher Naturforscher und Aerzte. Versammlung zu Braunschweig II. Th., S. 174

Sobotta, Verhandlungen der anatomischen Gesellschaft 1893, S. 198.

— Arch. f. mikroskopische Anatomie. Bd. XLV, H. 1, 1895.

v. Spee, Neue Beobachtungen über sehr frühe Entwickelungsstufen des menschlichen Eies. Arch. f. Anatomie und Physiologie. Anat. Abth. 1896.

— Vorgänge bei der Bildung der Fruchthöhle im Uterus, speciell des Meerschweinchens und des Menschen. Mitth. d. Ver. schleswig-holstein'scher Aerzte 1891. Heft 12, und Sitzung des physiologischen Vereines zu Kiel, 2. Nov. 1891.

— Vorgänge bei der Implantation des Meerschweincheneies in die Uteruswand. Verhandlungen d. anatom. Gesellsch. April 1896.

— Naturforscherversammlung zu Lübeck. Verhandlungen II, S. 126.

— Ueber die menschliche Eikammer und Decidua reflexa. Verhandlungen d. anat. Gesellsch. Versammlung zu Kiel 1898, S. 196.

— Beobachtungen an einer menschlichen Keimscheibe mit offener Medullarrinne u. Canalis neurentericus, Arch. f. Anatomie u. Physiologie. Anat. Abth. 1889.

Steffek, Der weisse Infarct der Placenta in Hofmeier: Die menschliche Placenta. Wiesbaden 1890. III.

Strahl, Untersuchungen über den Bau der Placenta. Die Anlagerung des Eies an die Uteruswand. Arch. f. Anatomie u. Physiologie. Anatomische Abth. 1889, I.

— Fortsetzung II. Archiv f. Anatomie und Physiolog. Anotomische Abth. Supplement 1889.

— Der Bau der Hundeplacenta. Arch. f. Anatomie und Physiologie. Anatomische Abth. 1890.

— Die histologischen Veränderungen der Uterusepithelien in der Raubthierplacenta. Arch. f. Anatomie und Physiologie, Supplementband 1890.

— Ergebnisse der Anatomie und Entwickelungsgeschichte. Thierplacenta. Merkel u. Bonnet 1892, Bd. I.

— Daselbst, menschliche Placenta 1892, Bd. II.

— Naturforscherversammlung zu Braunschweig. Verhandlungen II, S. 167. Ueber die Placenta der Raubthiere.

— Ueber den Bau der Placenta. I., II., III., Sitzungsber. d. Gesellsch. z. Erforschung der gesammten Naturwissenschaften zu Marburg 1889/90.

— Ueber den Bau der Placenta von Talpa europea und über Placentardrüsen. Anatom. Anzeiger 1890, Nr. 13 u. 14.

Stratz, Ueber Placenta praevia. Zeitschr. f. Geburtsh. u. Gyn. Bd. XXVI.

Tafani, Sulle condizioni uteroplacentari della vita fetale Mem. della. R. Instituto di studii superiori pratici e di perfezionamente in Firenze 1886.

Thiersch, Handbuch der allgemeinen und speciellen Chirurgie von Pitha-Billroth I, und Archiv f. klin. Chirurgie, Bd. XVII.

Thomson, Allen, Contributions to the history of the structure of the human ovum and embryo before the third week after conception, with a description of some early ova. The Edinburgh Medical and Surgical Journal 1839. CXI.

v. Tussenbröck Cath., Die Decidua uterina bei ektopischer Schwangerschaft in Bezug auf die normale Entwickelung von Placenta und Eihäuten betrachtet. Virchow's Arch. Bd. CXXXIII.

Turner, Out the placentation of the apes with a comparison of the structure of their placenta with that of the human female. London Philosoph. Transact. 1878.

— Some general observations on the placenta with especial reference to the theory of evolution. The Journ. Ant and Physiol. 1877.

Ulesco Stroganova, Beiträge zur Lehre vom mikroskop. Bau der Placenta. Monatsschr. f. Geburtsh. u. Gyn. III, 3.

Virchow, Gesammelte Abhandlungen. II Ueber die Bildung der Placenta.

Vernhout, Ueber die Placenta des Maulwurfes. Anatom. Hefte von Merkel u. Bonnet. I. Abth., Heft 14.

Waldeyer Die Placenta von Inuus nemestrinus. Sitzungsber. d. königl. Pr. Akad. d. Wissensch. Berlin 1889, XXXV, 11. Juli, S. 697.

— Eierstock und Ei. Leipzig, Engelmann 1870.

— Bemerkungen über den Bau der Menschen und Affenplacenta. Arch. f. mikrosk. Anatom. Bd. XXXV.

Waldeyer, Ueber BindegewebszelleB Arch. f. mikrosk. Anat. 1875. Bd. XI, S. 190.

— Ueber den Placentarkreislauf des Menschen. Sitzungsber. d. königl. Akademie d. Wissensch. 3. Febr. 1887.

Webster, Die ektopische Schwangerschaft. Berlin 1876. Deutsch u. Eiermann.

Wharton Jones, Philosoph. Transaction. 1837.

Winkler, Textur, Structur und Zellleben in den Adnexen des menschlichen Eies. Jena 1870.

— Zur Kenntniss der menschlichen Placenta. Arch. f. Gyn. Bd. IV, Heft 2, 1872.

A. Wisswald Weysse, On the Blasdodermic beside of Sus scrofa domesticus. Proceedings. Americ. Academy of Arts and Sciences XXX. Cambridge, Mass., 1894.

Ziegler, Ueber pathologische Bindegewebe und Gefässneubildung. Würzburg 1876.

Sy.
a.
M.E.
Cap
Tr.
M
Ca
Dr.

Fig. 20.

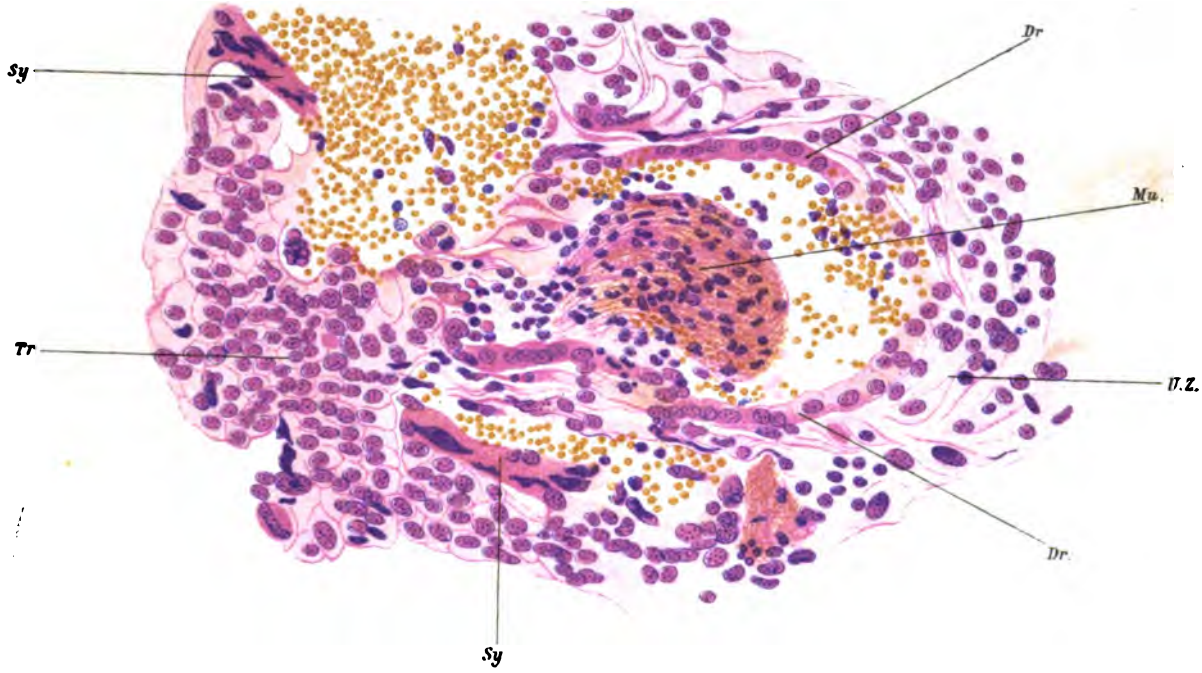

Fig. 21.

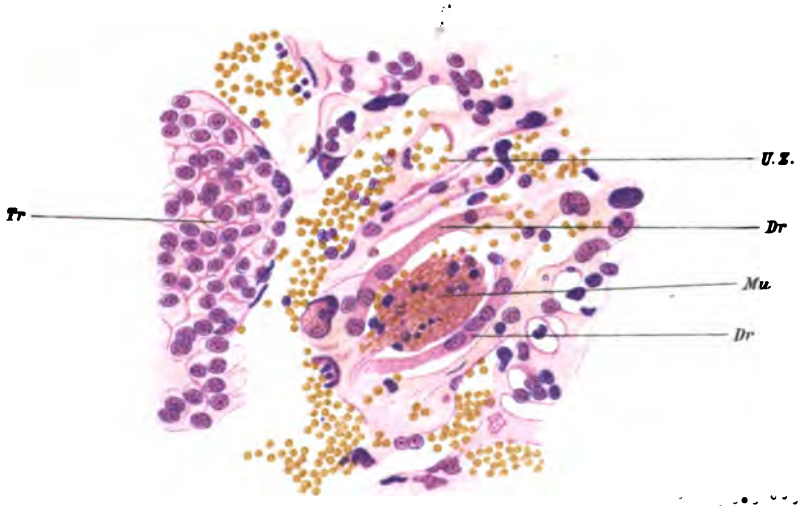

STANFORD LIBRARIES

B. Kotlitz ges. u. lith.

Chromolith. u. Druck v. Th. Bannwarth, Wien.

STANFORD LIBRARY

Fig. 5.

Taf. III.

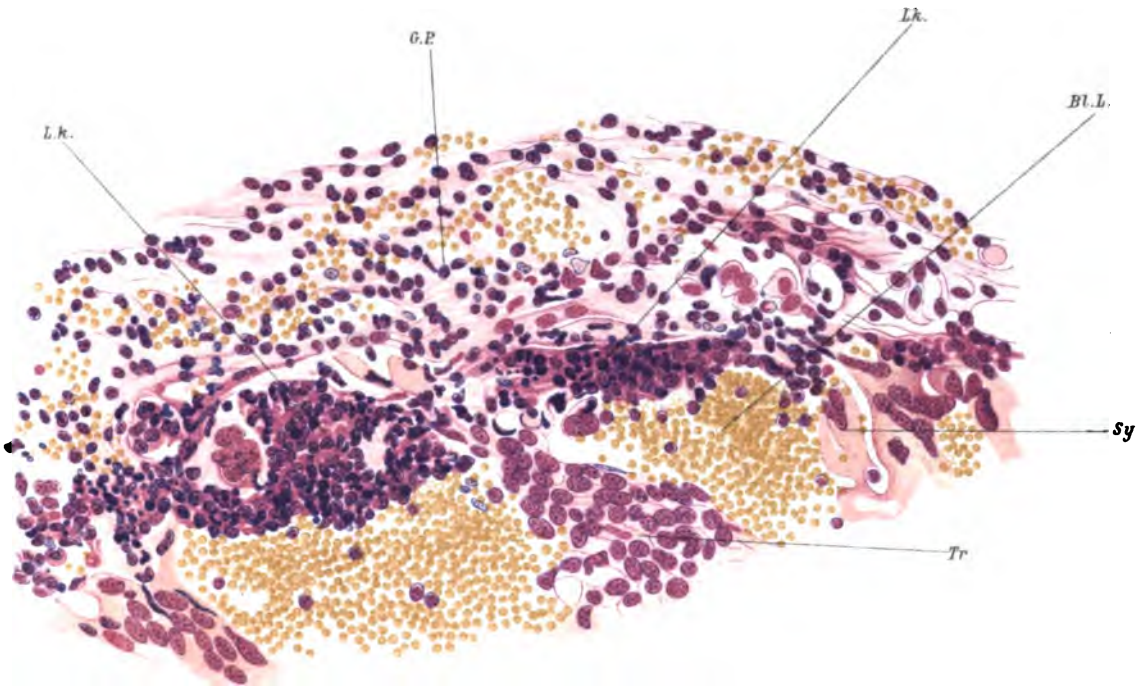

Fig. 4.

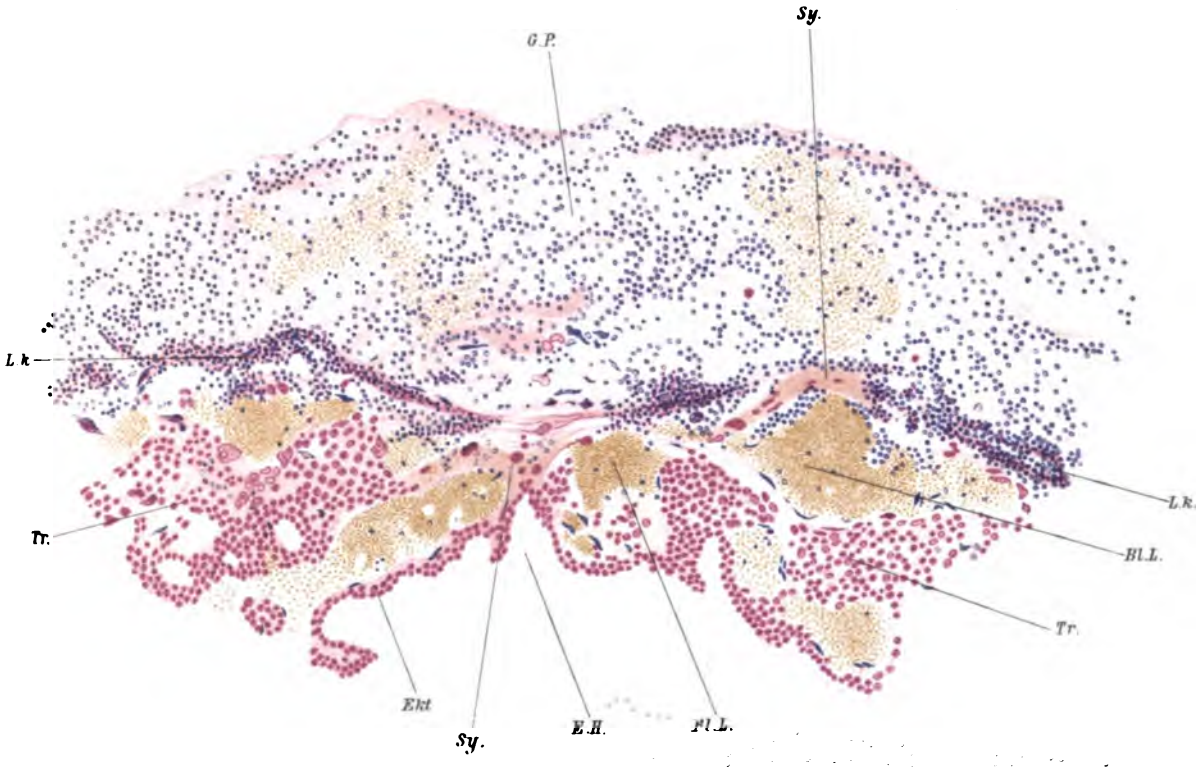

B. Kohlitz gez. u. lith.

Chromolith. u. Druck v. Th. Hartwieth, Wien.

Stanford Library

Fig. 6.

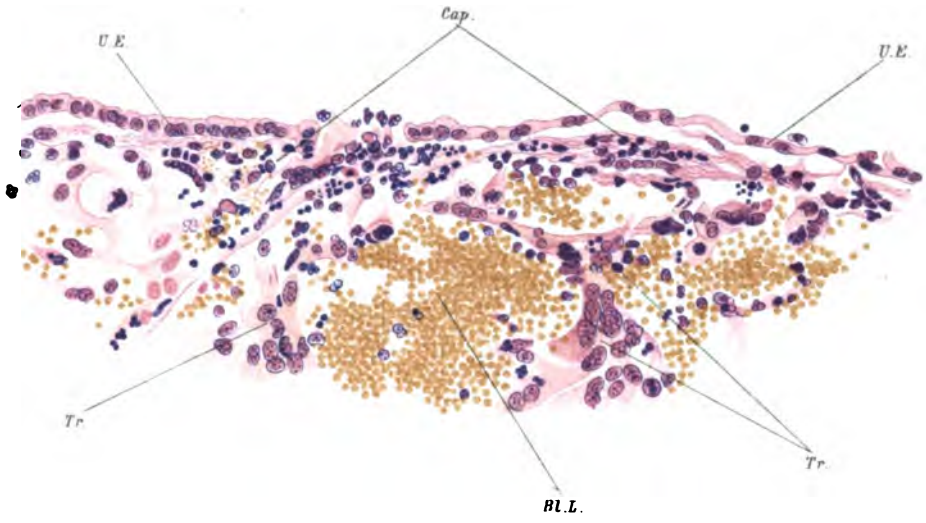

Fig 7.

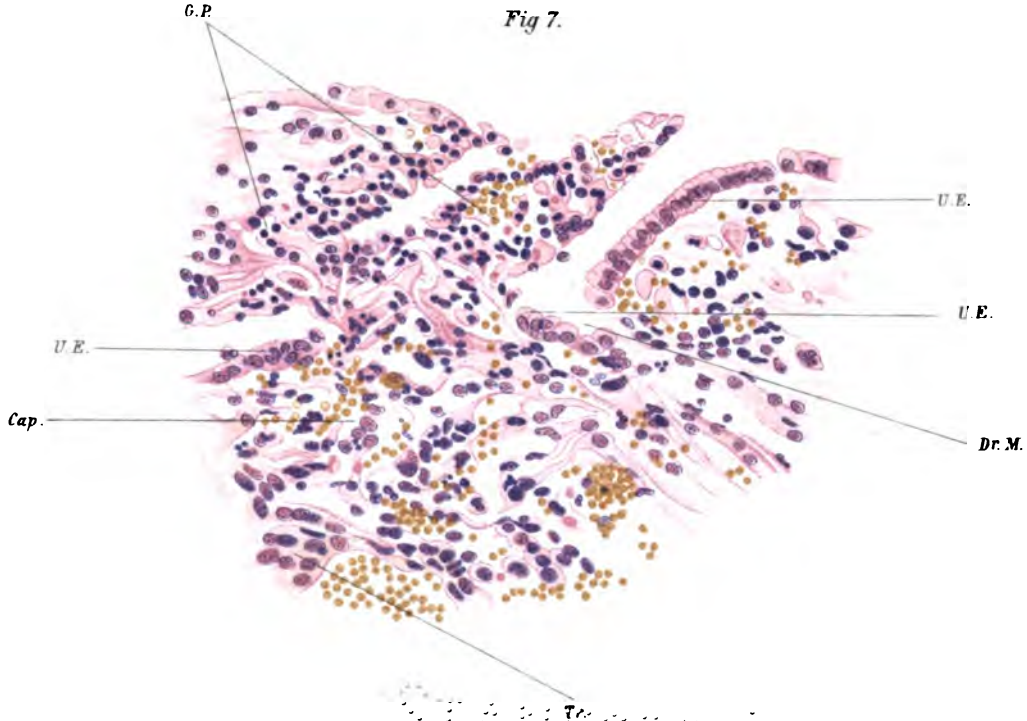

STANFORD LIBRARIES

B. Keilitz gez u lith

Chromolith u Druck v Th. Bannwarth, Wien.

STANFORD LIBRARY

Fig. 10.

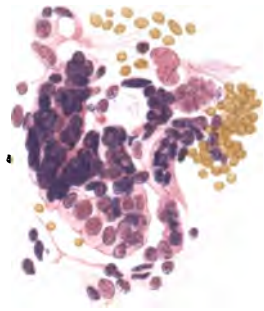

Fig. 11.

Fig. 12.

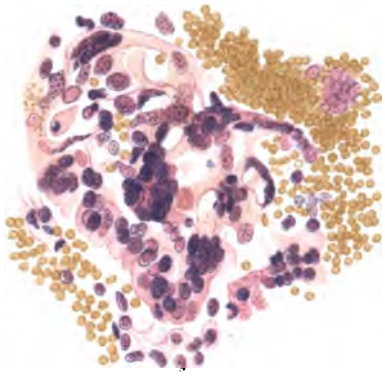

Fig. 13.

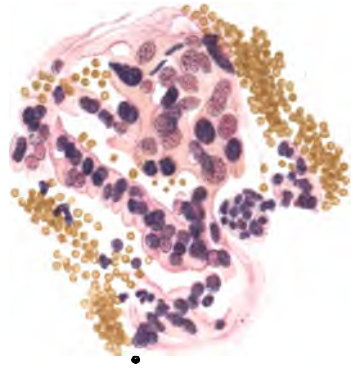

Fig. 9.

Fig. 8.

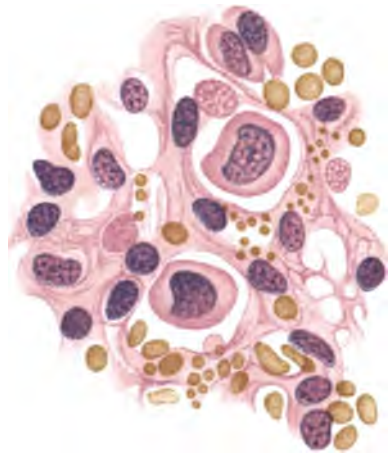

B. Keilitz gez. u. lith.

Chromolith. u. Druck v. Ch. Bannwarth, Wien.

STANFORD LIBRARY

STANFORD LIBRARY

Fig. 14.

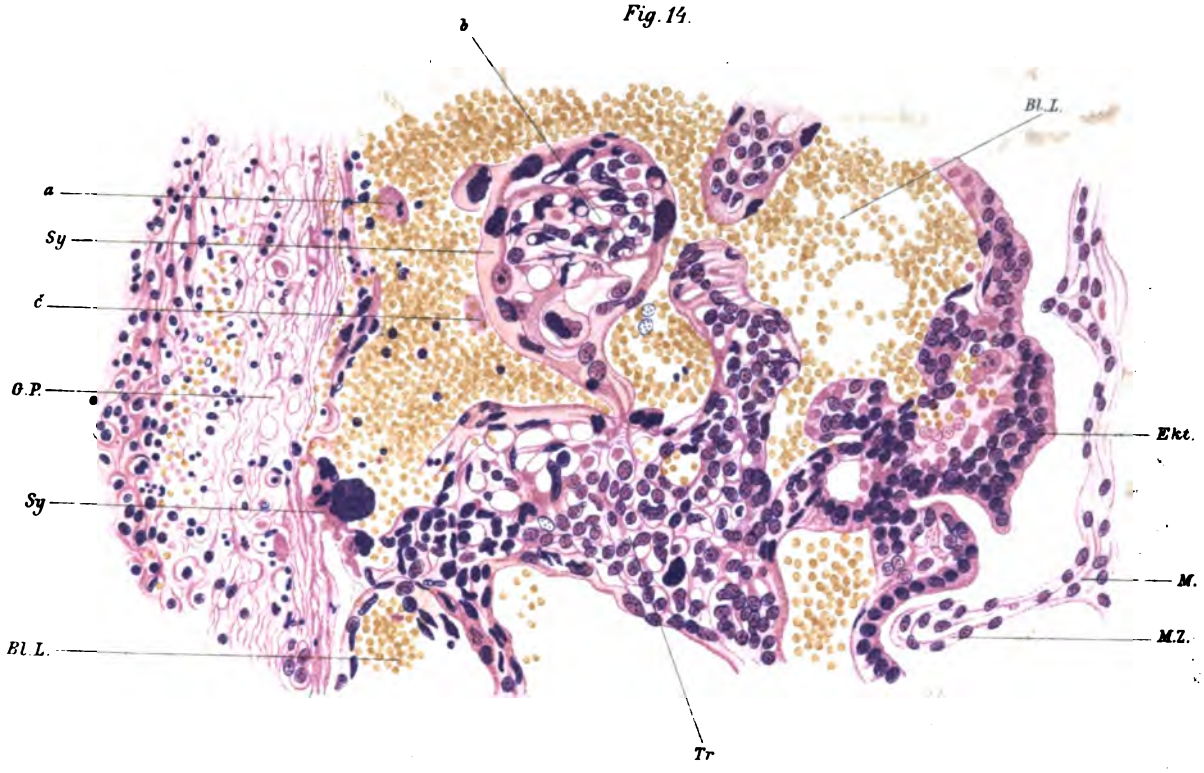

Fig. 15.

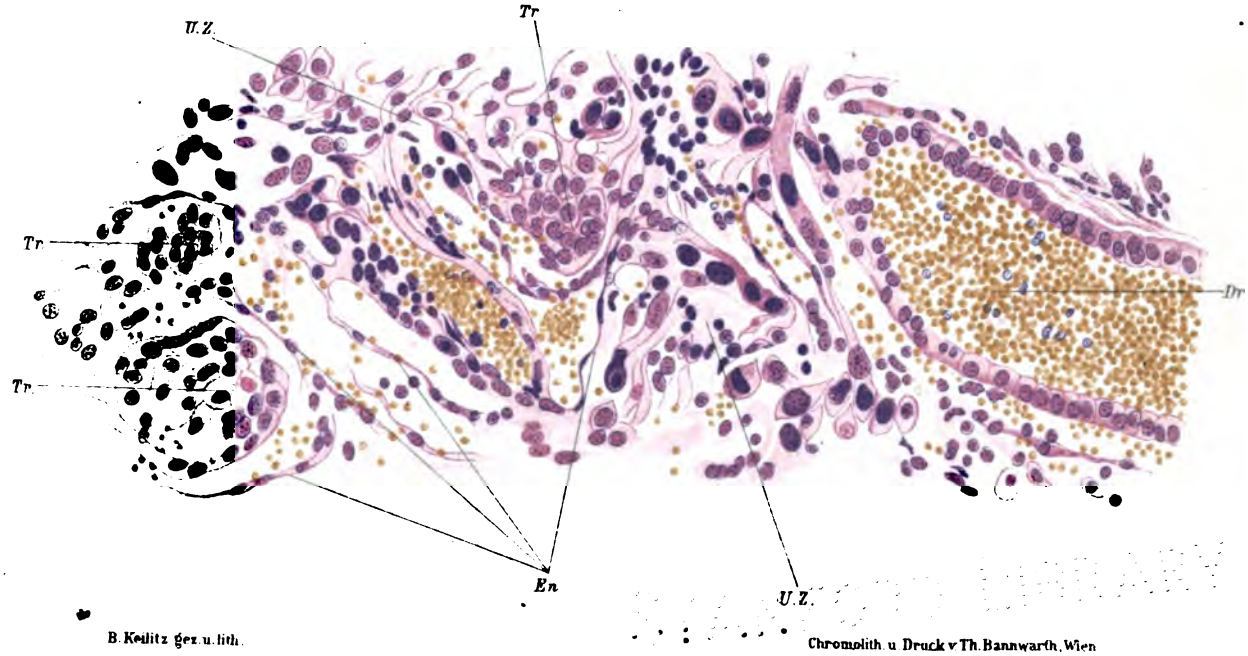

B. Kedlitz gez. u. lith.

Chromolith. u. Druck v. Th. Bannwarth, Wien

STANFORD LIBRARY

Fig. 16.

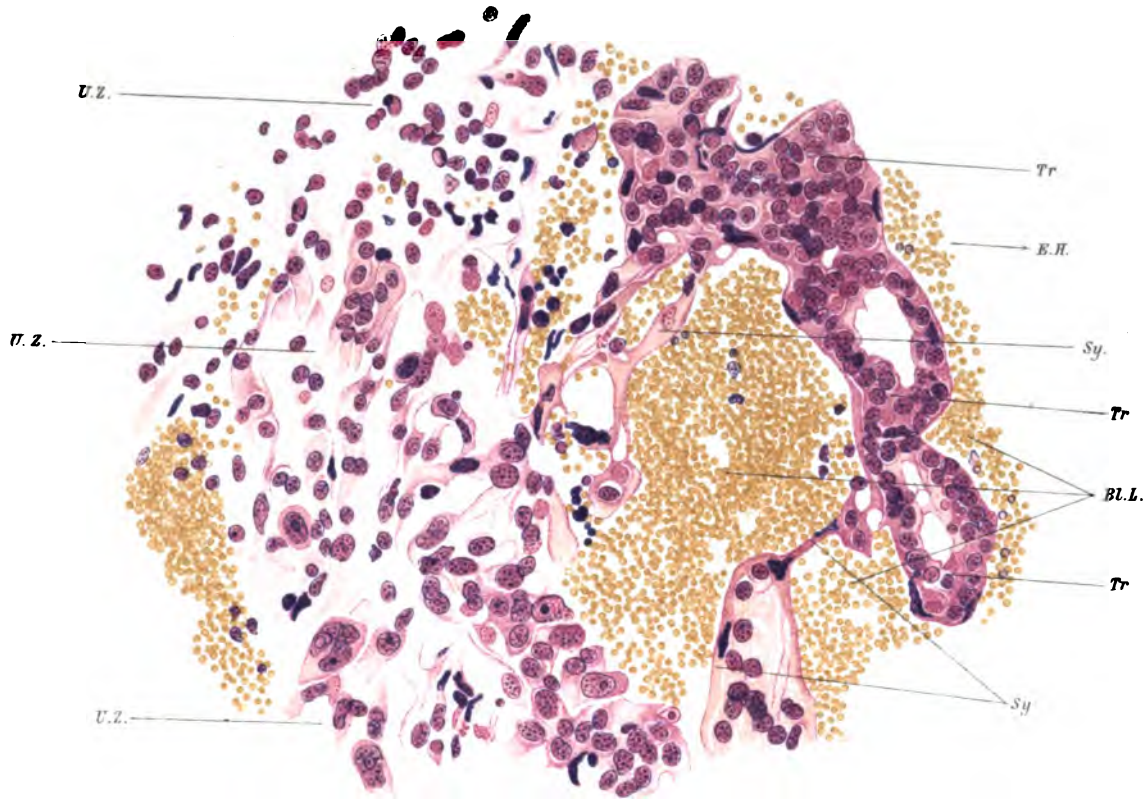

Fig. 17.

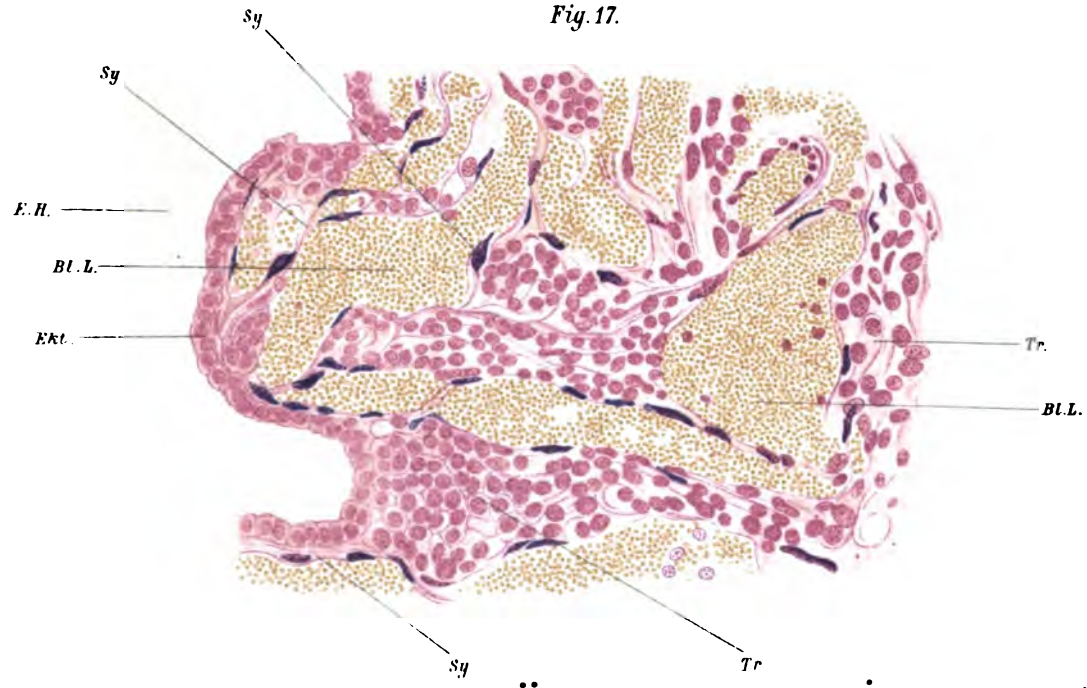

B. Kedlitz gez. u. lith.

Chromolith. u. Druck v. Th. Bannwarth, Wien

STANFORD LIBRARY

STANFORD LIBRARY

Fig. 20.

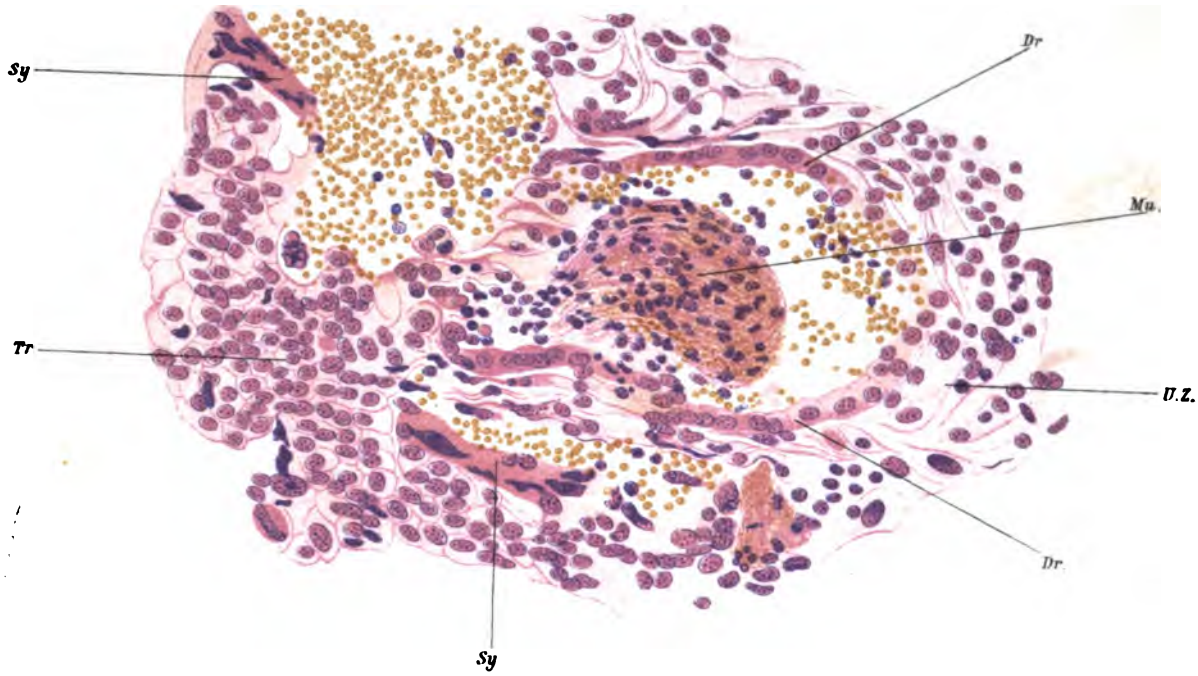

Fig. 21.

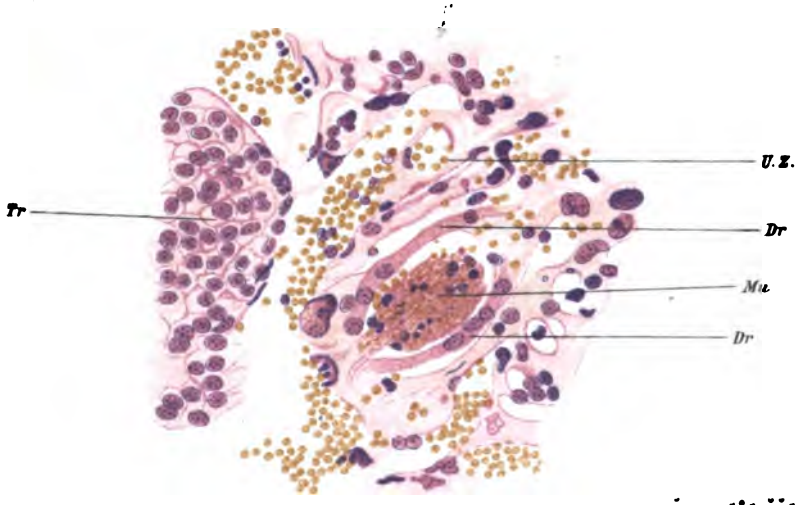

STANFORD LIBRARY

B. Koilitz ges. u. lith.

Chromolith. u. Druck v. Th. Bannwarth, Wien.

DIAMOND LIBRARY

Fig. 22.

Taf. X.

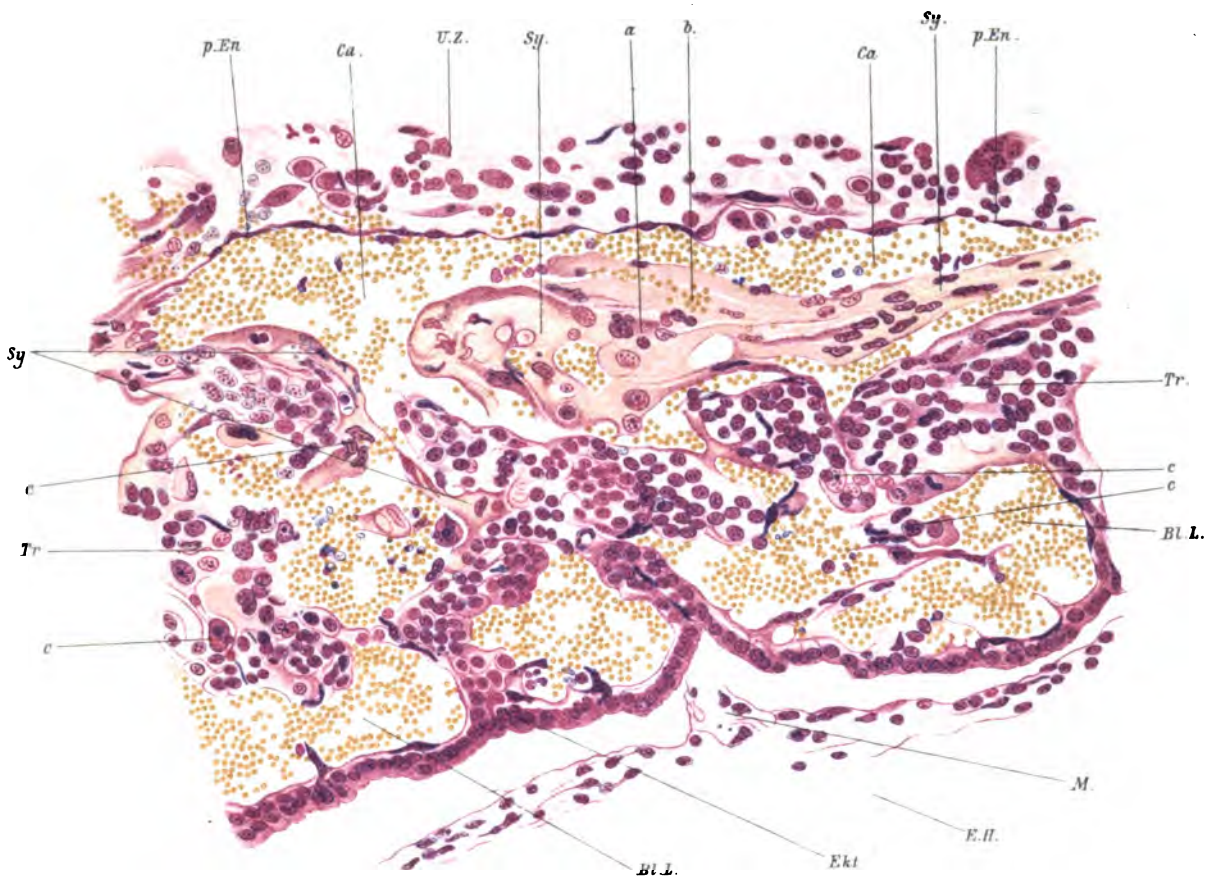

Fig. 23.

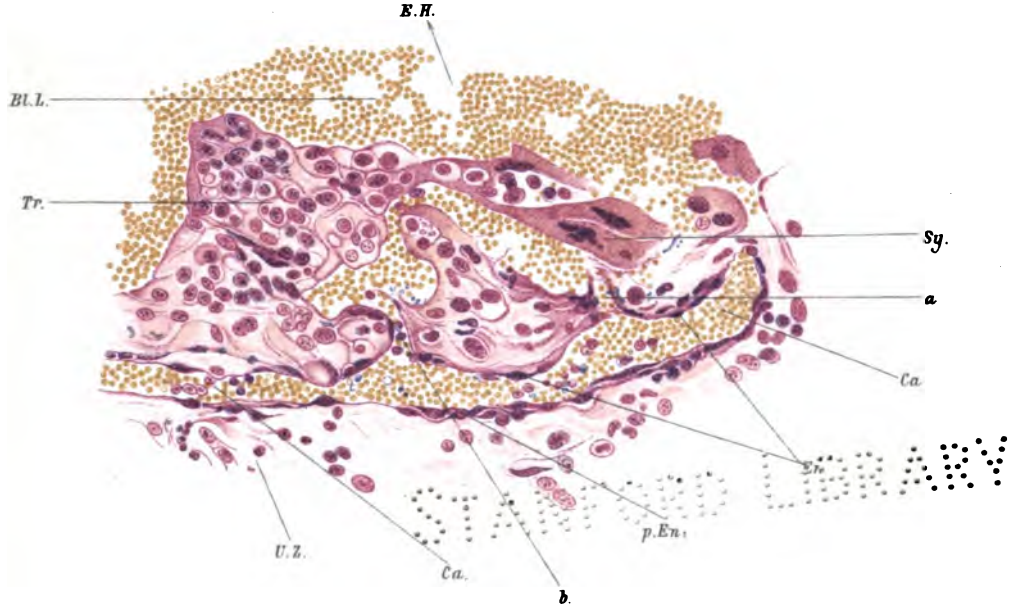

B. Keilitz gez. u. lith.

Chromolith u. Druck v. Th. Bannwarth, Wien.

CLASSIFIED

Fig. 24.

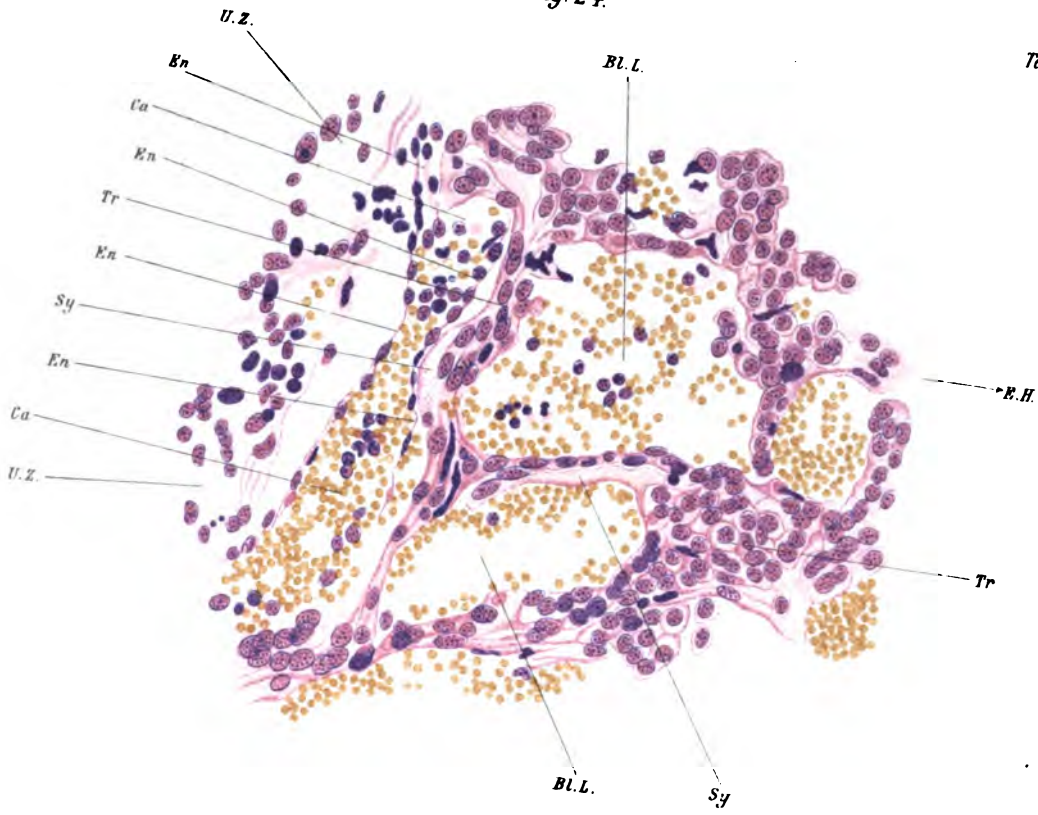

Fig. 25.

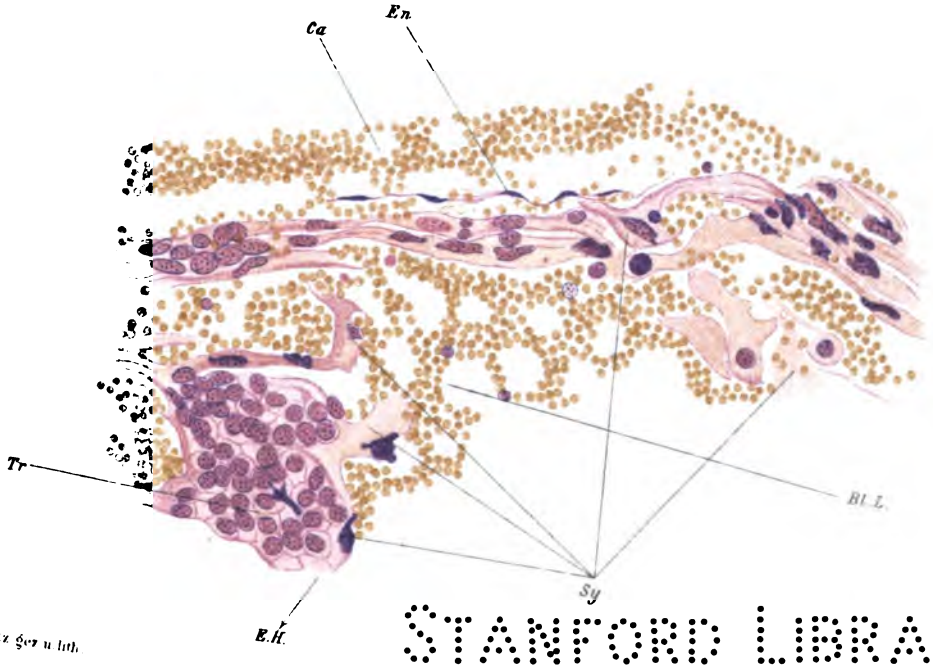

STANFORD LIBRARY

B. Kohlitz Ges. u. lith.

Chromolith. u. Druck v. Th. Bannwarth, Wien

STANFORD LIBRARY

Fig. 27.

Fig. 26.

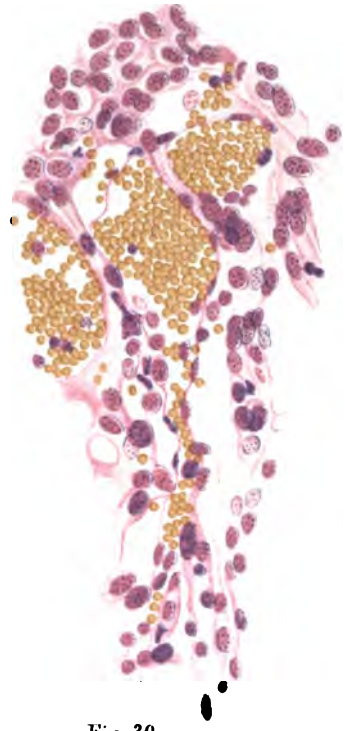

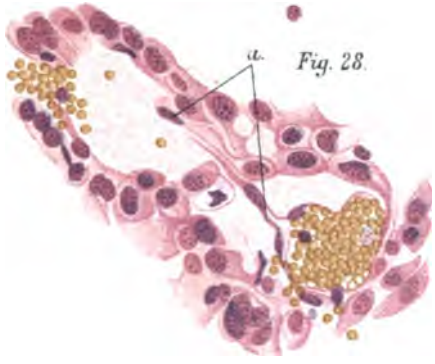

Fig. 28.

Fig. 30.

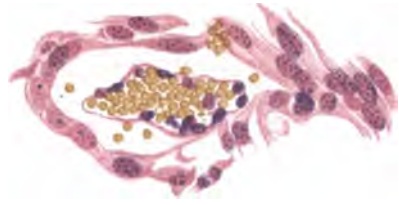

Fig. 31.

Fig. 29.

Fig. 32.

B. Kohlitz gez. u. lith.

Chromolith. Hofdruck v. Th. Bannwarth, Wien.

STANFORD LIBRARIES

STANFORD LIBRARIES

Fig. 40.

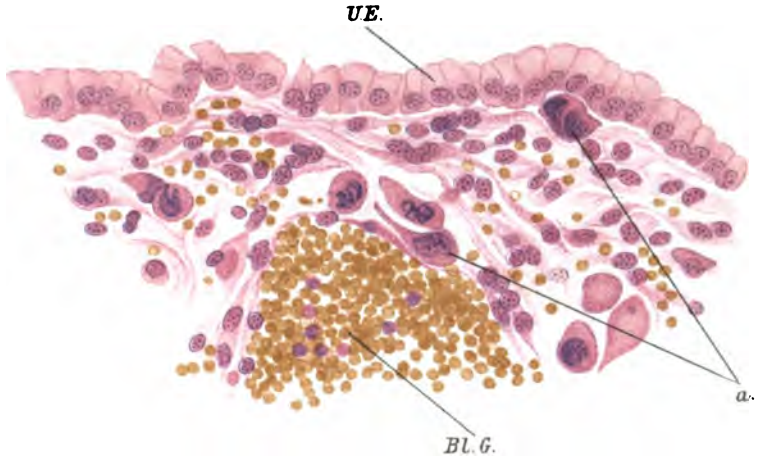

Fig. 36.

Fig. 33.

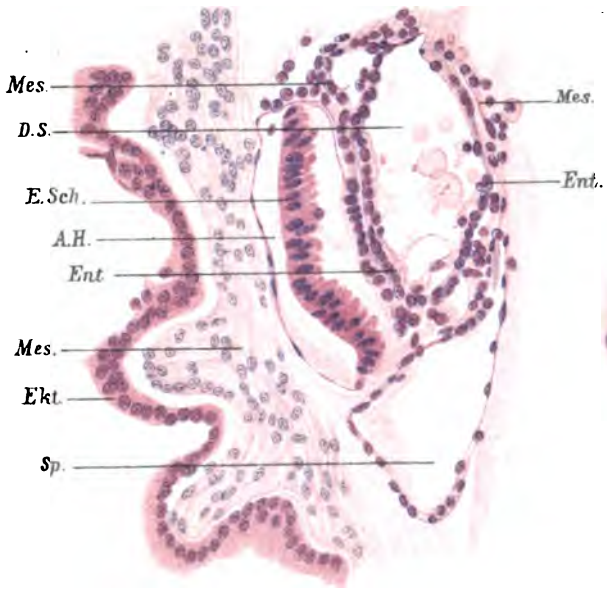

Fig. 35.

Fig. 34.

Fig. 39.

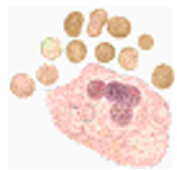

Fig. 38.

Fig. 37.

B. Kolitz gez u lith

Chromolith. u Druck v Th. Bannwarth, Wien.

STANFORD LIBRARY

STANFORD LIBRARY

Fig. 0.

Fig. 1.

Fig. 2.

Fig. 3.

Fig. 4.

Fig. 5.

Fig. 1 a.

Fig. 2 a.

Fig 3 a.

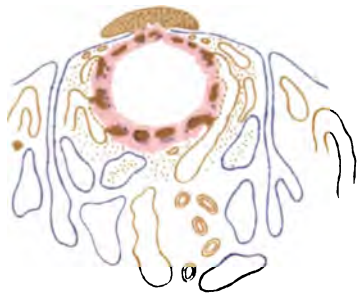

Fig. 4 a.

Fig. I.

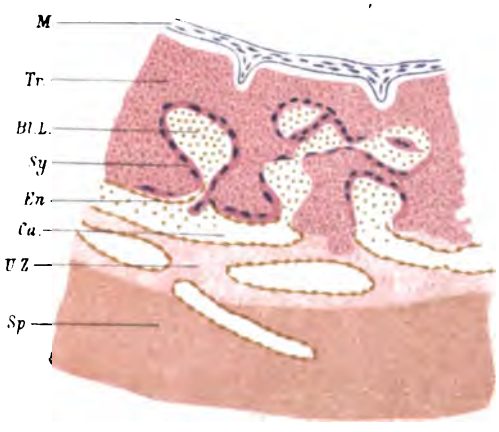

Fig. II.

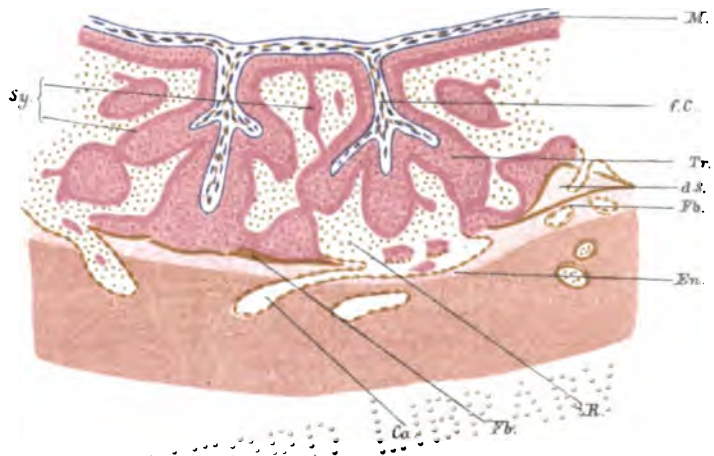

B. Keilitz gez. u. lith.

Chromolith. u. Druck v. Th. Bannwarth, Wien

STANFORD

Stamford University

NOV 23 1989

To avoid fine, this book should be returned on
or before the date last stamped below

ANATOMY

QM
611
P481
1899
LANE
STORAGE

611.996 Peters, Hubert 143834
P481 Ueber die einbettung des menschlichen eies u. das früheste bisher bekannte menschliche placentationsstadium.

NAME	DATE	NAME	DATE

143834
ANATOMY

G.E. STECHERT & CO. NEW YORK